· 专 家 述 评 ·

Multi-slice CT diagnosis of pulmonary embolism

MA Da-qing*

(Department of Radiology, Beijing Friendship Hospital Affiliated of Capital University of Medical Sciences, Beijing 100050, China)

ABSTRACT Multi-slice CT (MSCT) has become the first modality for imaging diagnosis of pulmonary embolism (PE) instead of nuclear medicine and transcatheter pulmonary angiography. Diagnostic findings of CT pulmonary angiographiy is based on the presence of partial or complete filling detects within the contrast filled lumen of pulmonary arteries. This article described the techniques and diagnostic value of MSCT pulmonary angiographiy for PE. Advantages of MSCT for PE imaging were discussed.

KEY WORDS Pulmonary embolism; Tomography, X-ray computed; Diagnostic imaging

多排螺旋CT 对于肺栓塞的诊断

马大庆*

(首都医科大学附属北京友谊医院放射科,北京 100050)

[摘 要] 多排CT(MSCT)已替代核医学及经导管肺动脉造影成为肺栓塞的首要检查技术。急性肺栓塞的MSCT 诊断是依据血管内充盈缺损及血管完全阻塞。本文介绍肺栓塞的MSCT 血管成像的检查方法和对于肺栓塞的诊断价值,并讨论MSCT 在肺栓塞影像诊断中的优势。

[关键词] 肺栓塞; 体层摄影术,X 线计算机; 诊断显像

[中图分类号] R563.5 [文献标识码] A [文章编号] 1672-8475(2005)03-0161-05

随着快速采集技术的进展,CT 在肺栓塞(pulmonary embolism,PE)的诊断中占有重要地位。CT 肺动脉造影(CTPA)由于检查快捷、诊断可靠、安全性强及价格等优势,已经成为PE 的基本检查方法[1,2]。CT 对于PE 的诊断从电子束CT(EBCT)和螺旋CT 开始,经4 排、8 排及16 排等多排CT(multi-slice CT,MSCT)的临床应用,已经积累了不少的经验。MSCT 的应用使肺栓塞的诊断进入一个新的阶段。很多作者目前正在为进一步的应用开发而进行新的研究。目前认为,成像时间短、薄层扫描及广泛的覆盖以及良好的重建图像质量是MSCT 用于PE 诊断的主要优势[1,2]。

[作者简介] 马大庆(1945-),男,河北省吴桥县人,硕士,主任医师,教授,博士生导师。

[通讯作者] 马大庆,首都医科大学附属北京友谊医院放射科,100050。E-mail: madaqing@263.net

[收稿日期] 2005-04-04 [修回日期] 2005-04-15

1 PE 的MSCT 检查方法

1.1 造影剂增强技术 为了保证CTPA 图像质量,需要正确应用CT 血管增强技术。对比剂总量一般为100 ml。肺动脉的影像显示对于延迟时间的要求比较严格,合适的延迟时间可以保证病变血管的充分显示,并可减少或避免纵隔大血管内高浓度显影造成的伪影。造影增强后延迟扫描时间由肺动脉的循环时间决定。根据时间-密度曲线确定肺动脉造影剂高峰时间为12 s。若有肺动脉阻塞,造影增强后扫描时间应比正常延迟,合并肺动脉高压延迟时间需要再增加。目前4 排CT 多采用延迟10~16 s,扫描时间一般约为20 s,8 排及16 排CT 可延迟到20~25 s,扫描时间一般约为4~5 s。采用预注射10 ml 造影剂测量肺动脉峰值,判断延迟时间更为准确。由于肺动脉栓塞和右心功能不全会导致肺动脉充盈延迟,正确选择扫描延迟时间可保障肺动脉充分显示,并使亚段级以下肺动脉内具有较高浓度的造影剂,避免由于造影剂充盈不均匀而造成的误诊。延迟时间不足会使上腔静脉和右

心房有较高的造影剂充盈,延迟时间过长,会使主动脉内对比剂有较高的浓度,这些均可导致周围的条状伪影,干扰肺动脉内栓子的显示。肺动脉分支的广泛栓塞,引起肺循环阻力明显增大,循环时间延长,常规延迟时间可使显影不清,往往需要再次扫描使肺动脉良好显影[1,2]。

自动团注触发技术(automatic bolus triggering)在CT 设备已广为配备,当感兴趣区肺动脉内造影剂浓度为10 Hu 时自动触发扫描。

1.2　扫描基本方法和参数　扫描准直一般≤2.5 mm。准直越窄,对肺段、亚段肺动脉的敏感性越高。大于3 mm 的层厚由于部分容积效应,肺段、亚段肺动脉显示不清。窗宽以采用350 Hu,窗位40 Hu 为宜。由足向头侧的扫描方向可防止上腔静脉对比剂浓度高而产生条状伪影,尤其避免对右肺动脉栓塞的影响[1,2]。

1.3　MSCT 对深静脉栓塞的影像诊断　90%～95% PE 患者的栓子源自下肢静脉系统血栓。肺动脉和下肢静脉联合成像可诊断PE 及下肢静脉血栓。

在检查方法上,需要注意的是:①足够的对比剂浓度,一般可将总量增加至1～15 ml(7.5 ml/kg),②下肢静脉的延迟时间为120～150 s,如果有下肢静脉曲张、血管炎性病变等,须将延迟时间推迟至180 s 左右。

此种方法精简了PE 患者的检查程序,减少了对比剂用量和注射的次数,可同时观察双下肢静脉[6]。CT 可能容易发现腹部和骨盆静脉多发的血管栓塞,优于超声和导管静脉造影。绝大多数胸部和静脉MSCT 检查的PE,能够确定可疑及伴随的栓塞疾病[3-15]。

1.4　图像后处理方法　横轴位图像是诊断PE 的基本依据。质量良好的横轴位图像可以满足大多数病例的临床诊断需求。MSCT 提供多种形式的图像重建,对于横轴位图像是重要的补充,可根据具体情况选择应用。①多平面重组(multiplanar reformation, MPR):用于横轴位不易确定的病变,进一步确定血管腔内外的病变,与横轴位综合观察以全面显示血管狭窄的程度(图1)。②最大密度投影(maximum intensity projection, MIP):显示病变密度的变化,如血管壁的钙化,血管腔内的造影剂的密度等。③表面遮盖显示(shaded surface display, SSD):三维地显示血管的表面,全面显示病变血管外形、走行及毗邻关系。④容积重建(volume rendering, VR):有助于显示斜行通过CT 扫描平面的血管,追踪血管的分支至起源部位,从而区别是动脉或静脉[6]。采用横轴位及冠状位图像可更好地确定血栓的范围和边界,有助于制定治疗计划。

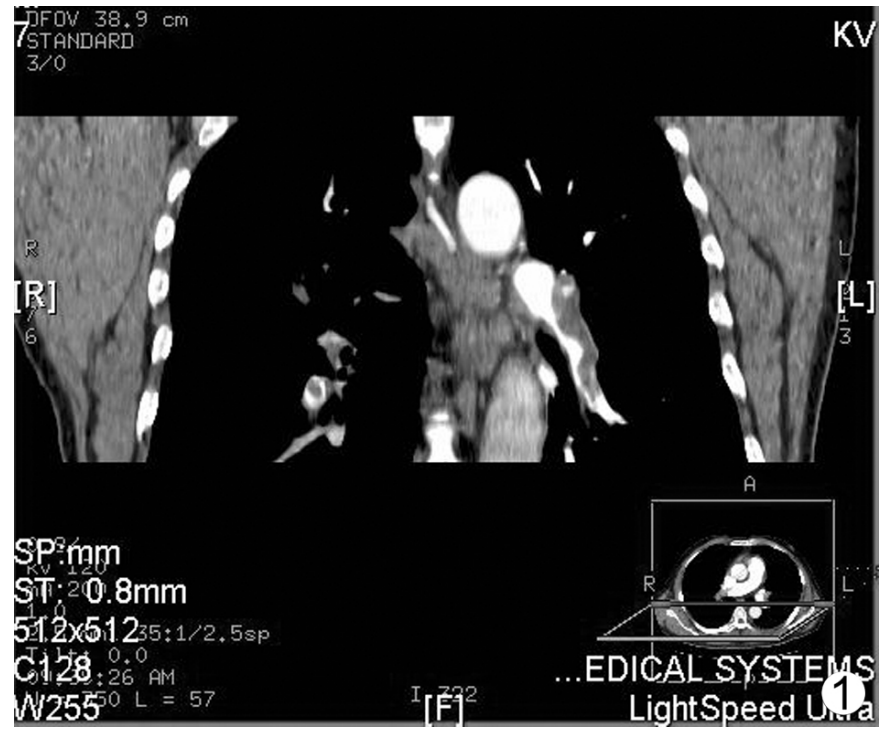

图1　左肺动脉急性PE,多平面重建显示PE 在血管长轴的范围

2　PE 的MSCT 表现

2.1　急性PE 肺动脉栓塞多发生在叶、段肺动脉及其以下分支,累及主肺动脉和左、右肺动脉较为少见。多为双侧发病及多支血管发病。在病变程度上对于较大的血管以不完全性充盈缺损多见。

2.1.1　PE 直接征象　PE 的诊断需要CTA 检查。为血管腔内有充盈缺损和血管阻塞[1,2]。

(1) 血管内充盈缺损:血栓未完全栓塞肺动脉分支。中心性充盈缺损位于管腔的中心部位。附壁性充盈缺损与管壁相连。多为血栓凸面向血管腔内。血管内充盈缺损引起管腔狭窄(图2～4)。

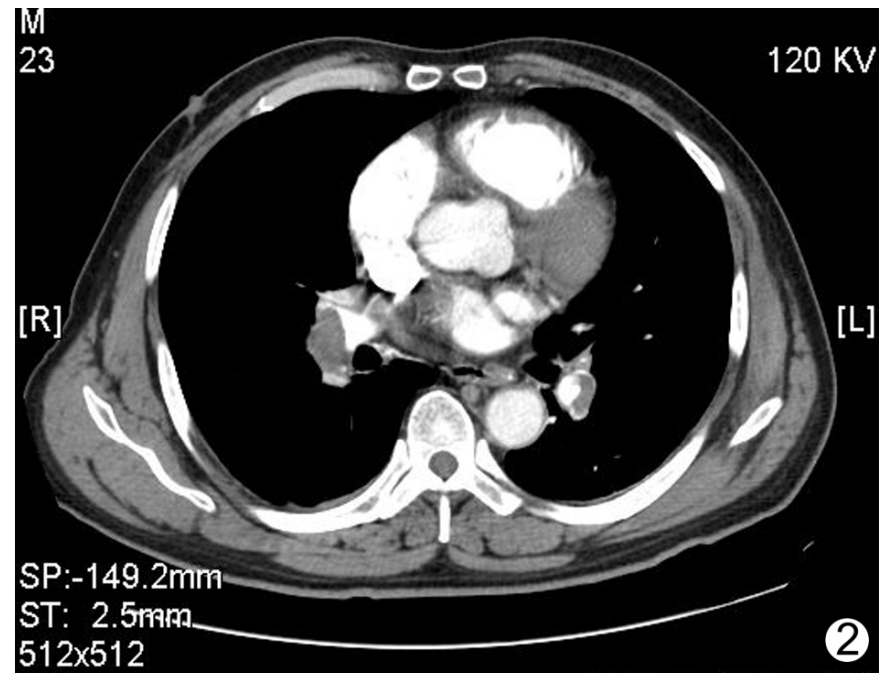

图2　两侧下叶肺动脉栓塞,显示血管内充盈缺损

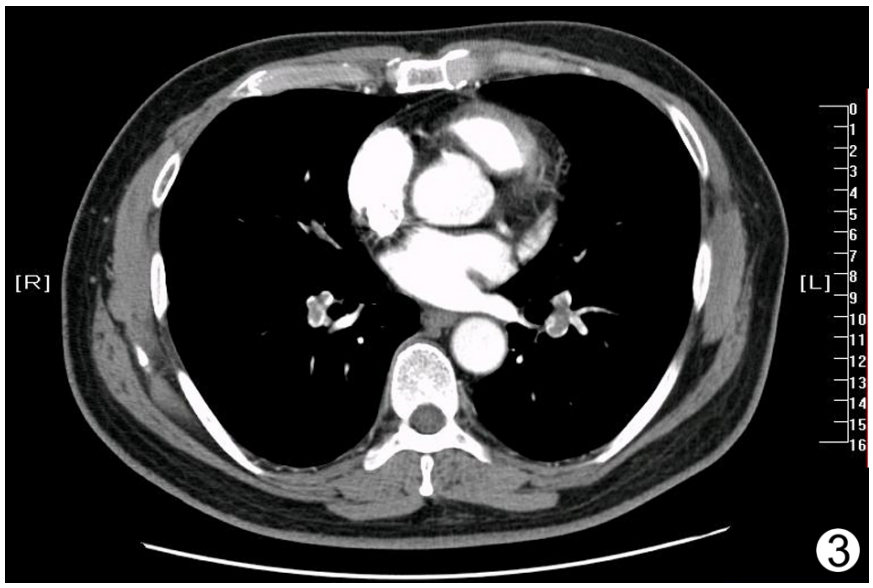

图3 两侧下叶肺段动脉栓塞,血管内有充盈缺损

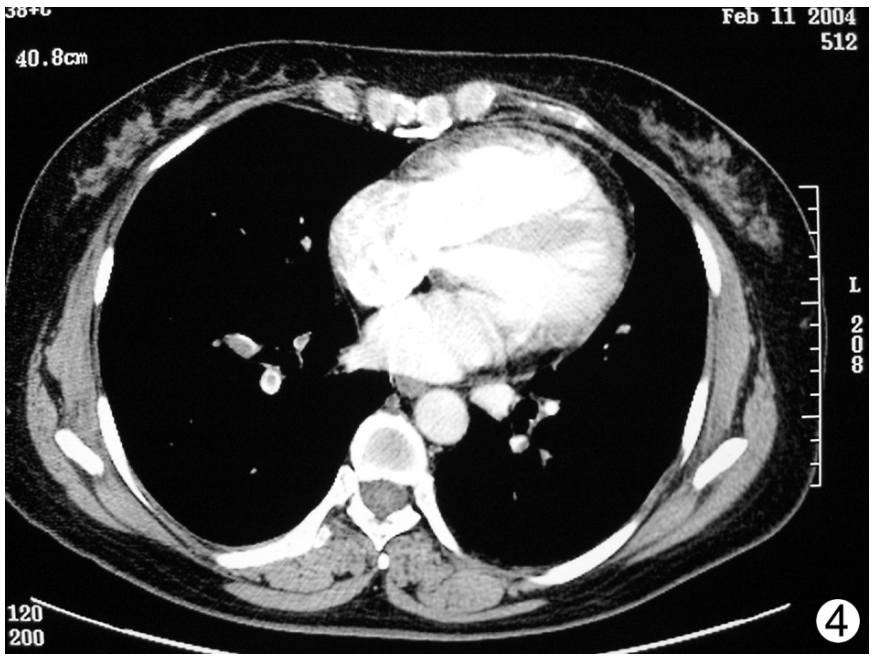

图4 两侧下叶肺段动脉远侧栓塞

(2) 血管完全阻塞: 为血栓完全阻塞血管腔,又称为血管内完全性充盈缺损,使血管腔截断(图5)。阻塞端可呈多种形态,如杯口状,隆起状等。

图5 右侧主肺动脉栓塞,肺动脉闭塞

常规CT 平扫于主肺动脉及左、右肺动脉可见局限性密度增高或密度减影像,表现为条片状、斑点状、斑片及斑点混合状[7]。据一组病例的统计密度增高影的CT 值为48 ~62 Hu,高于正常的20 ~40 Hu。局限性密度减低较少见,据统计为CT 值16 ~28 Hu[8]。PE 平扫异常所见在增强后均表现为局部的对比剂充盈缺损,形态与平扫异常表现一致。

2.1.2 PE 的间接征象 急性PE 肺内间接征象的CT 表现与X 线平片相似,包括肺血减少或"威斯特马克"征、肺体积缩小、其他表现有右心房及右心室肥厚、扩张,和心包积液等,有的病例可见支气管动脉扩张(图6)。

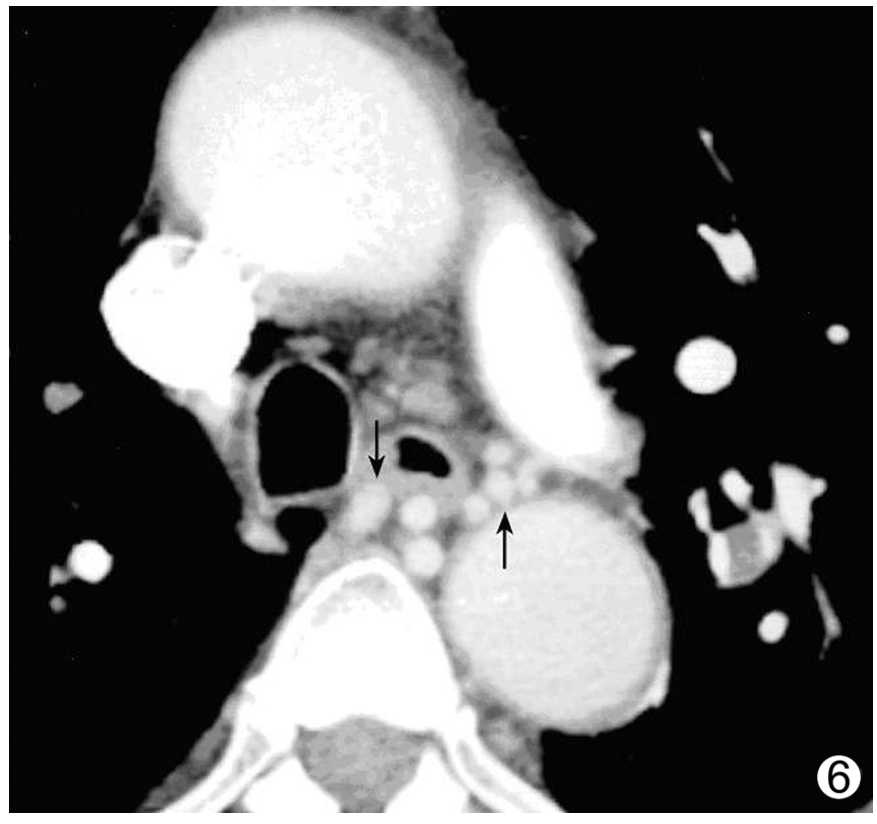

图6 两侧PE 引起支气管动脉扩张(箭)

2.1.3 PE 征象与溶栓治疗效果的联系 PE 的治疗方法有内科溶栓抗凝治疗、介入取栓子术和血管内膜剥脱术。溶栓抗凝治疗是首选方法。MSCTA 的影像表现可用于估计溶栓抗凝治疗效果,从而对制定PE 的治疗方案具有参考意义[9]。

在一组28 例溶栓疗效的研究中,将MSCT 横断面PE 表现分为4 型,Ⅰ型: 管腔中心充盈缺损,溶栓疗效最高,为95 %;Ⅱ型: 凸面向腔内的附壁充盈缺损,疗效为77 %;Ⅲ型: 凹面向腔内的附壁充盈缺损,疗效为29 %;Ⅳ型: 血管腔完全堵塞,疗效为67 %[10]。

中心性腔内充盈缺损和凸面向腔内的附壁性充盈缺损为急性PE 早期表现,故溶栓疗效较好。凹向腔内的附壁性充盈缺损是血栓逐渐发生机化、向慢性转化的阶段,故溶栓疗效受限。

2.2 慢性PE 慢性PE 也表现为血管腔充盈缺损及

血管完全阻塞,栓子位置为偏心性,与血管壁延续。可见血管狭窄或血管蹼形成,血栓有钙化等。

慢性PE 的间接征象有:血管壁不规则或呈结节状,血管腔突然狭窄,或远侧肺段及亚段肺动脉突然截断。合并肺动脉高压表现为中心肺动脉增宽、中心肺动脉与外围动脉不相称。马赛克征为局限性的密度减低及肺血减少,与周围正常肺具有清楚的界限,其发生率为77 %。慢性PE 或复发性肺动脉栓塞引起支气管动脉扩张。有报导在慢性肺动脉栓塞时支气管动脉扩张达到50 %,最粗达1 cm 以上[11]。

PE 主要应与原发肺动脉肿瘤和Behcet 综合征进行鉴别诊断。肺动脉肿瘤发生于主肺动脉和/或中心肺动脉,一般单侧发病,多为腔内完全性充盈缺损,病变肺动脉段明显扩张,肿瘤可向腔外侵犯。增强扫描肿瘤有强化。Behcet 综合征肺血管受累占5 %,表现为肺动脉瘤和血栓,肺动脉瘤位于血栓的近端,患者具有典型的临床综合征表现[12]。

3　MSCT 与其他PE 影像诊断方法的比较

3.1　核医学成像　核医学曾经是PE 诊断的首选影像学方法,现在逐步被MSCT 替代。这是由于此法缺乏特异性的诊断标准,确诊率较底,诊断医师之间一致性也较低,核素检查的敏感度及特异度均低于螺旋CT[1,2,13]。

3.2　肺血管导管造影　经导管肺动脉造影曾是PE 诊断的“金标准”,现在很少采用。原因为可重复性受限以及在检测外周孤立凝块的正确性方面未能超越MSCT。此种方法为有创性检查,并发症发生率为1 %,死亡率为0.5 %[1,2]。

3.3　MR 血管造影　此项技术敏感度达85 %,特异度达95 %,对肺叶及叶以上PE 诊断较好。MR 血流成像可测量肺动脉血流参数,反映肺动脉压力,但是MR 对肺段、亚段动脉的敏感性较低,为70 %～75 %。由于检查时间长以及对患者监测方面的困难,目前在急性PE 应用较少。但此法无射线,不用碘剂,随着近年MR 软硬件发展迅速,MR 成像诊断PE、评价肺循环的能力已经大为提高,MRA 对于PE 的诊断具有较好的前景[14,15]。

3.4　CT 血管造影　Remy-Jardin 等[9]总结了20 世纪90 年代文献应用螺旋CT 对急性PE 诊断的评价,敏感度达75 %～100 %,特异度达80 %～100 %。MSCT 显示肺段动脉和多数亚段肺动脉。有报道MSCT 亚段PE 显示率达到94 %,其中5 级及6 级分支的显示率分别为74 %及35 %(准直1.25 mm)。

CT 肺血管造影已广泛应用,安全性较高、价格较低,成为快速检测肺循环的准确方法。由于多层CT 技术的应用,CT 诊断PE 的优势更加明显:①检查速度快,1 次屏气可以获得亚毫米级分辨率的整个胸廓扫描图像;②可直接显示血栓;③可显示纵隔和肺实质结构,部分PE 患者还患有其他疾病,有的甚至危及生命,如主动脉夹层、肺炎、肺癌、气胸等,CT 肺血管造影可同时显示伴发疾患。

MSCTA 为显示肺动脉细微栓子提供了有利条件。多层螺旋CT 因扫描速度快,减少了心脏和呼吸伪影的干扰。采用多通道薄层分解,在保证扫描速度的同时,兼顾了图像的高分辨力。例如8 排MSCT 可以在窄时间窗内(7～8 s)完成全肺的薄层(1.25 mm 层厚)扫描,因为重建间隔也减小(达到1.25 mm),使细小栓塞的漏检明显减低[1,2]。

[参考文献]

[1] Schoepf UJ, Costello P. Multidetector-row CT imaging of pulmonary embolism. Semin Roentgenol ,2003 ,38(2) :106-114.

[2] Schoepf UJ, Costello P. CT angiography for diagnosis of pulmonary embolism: state of the art. Radiology ,2002 ,230(2) :329-337.

[3] Xia S, Qi J, Lei XW, et al. The technique advantages of 16 detector multicslice spiral CT in evaluating combined pulmonary and deep vein thromboembolism. Chin J Radiol (Chinese) ,2004 ,38(11) :1164-1168.

[4] Yankelevitz DF, Gamsu G, Shah A, et al. Optimization of combined CT pulmonary angiography with lower extremity CT venography. Am J Roentgenol ,2000 ,174(1) :67-69.

[5] Cesario C, Lawrence G, Lacey W, et al. Indirect CT venography following CT pulmonary angiography: spectrum of CT findings. J Thorac Imaging ,2002 ,17(1) :18-27.

[6] Lawler LP, Fishman EK. Multi-detector row CT of thoracic disease with emphasis on 3D volume rendering and CT angiography. RadioGraphics ,2001 ,21(5) :1257-1273.

[7] Kanne JP, Gotway MB, Thoongsuwan N, et al. Six cases of acute central pulmonary embolism revealed on unenhanced multidetector CT of the chest. Am J Roentgenol ,2003 ,180(6) :1661-1664.

[8] Li H, Li TY, Hao XG. Acute pulmonary embolism: some noticeable unenhanced CT imaging signs. Chin J Radiol (Chinese) ,2004 ,38(11) :1169-1172.

[9] Remy-Jardin M, Louvegny S, Remy J, et al. Acute pulmonary thromboembolic disease posttherapeutic follow-up with spiral CT angiography. Radiology ,1997 ,203(1) :173-180.

[10] Chen G, Ma DQ, He W, et al. Correlated study of direct signs of pulmonary embolism in multidetector CTPA and the effect of

thrombolytic therapy. Chin J Radiol (Chinese) ,2004 ,38(10) : 1069-1071.

[11] Ma DQ, Li TY, Wang YQ. Chest imaging diagnosis of Behcet syndrome. Chin J Radiol (Chinese) ,1993 ,27(4) :229-232.

[12] Emmanuel C, Franck V, Andre K,et al. Diagnosis of acute pulmonary embolism in outpatients: comparison of thin-collimation multi-detector row spiral CT and plannar ventilation-perfusion scintigraphy. Radiology ,2003 ,229(3) :757-765.

[13] Gupta A, Frazer CK, Ferguson JM, et al. Acute pulmonary embolism: diagnosis with MR angiography. Radiology, 1999, 210(2) :353-359.

[14] Frank H, Globits S, Glogar D, et al. Detection and quantification of pulmonary artery hypertension with MRimaging: results in 23 patients. Am J Roentgenol ,1993 ,161(1) :27-31.

[15] Mousseaux E, Tasu JP, Jolivert O, et al. Pulmonary arterial resistance: noninvasive measurement with indexes of pulmonary flow estimated at velocity-encoded MR imaging-preliminary experience. Radiology ,1999 ,212(3) :896-902.