

- [9] 鲁东,吕维富,高斌,等.兔 VX2 肝癌肝动脉栓塞术后肿瘤新生血管的变化和分析.中国介入影像与治疗学,2010,7(3):305-308.
- [10] 王健琳,刘颖,范秋阳,等.兔肝 VX2 肿瘤 RFA 术后残余瘤的超声表现及新生血管研究.中国临床医学影像杂志,2013,24(9):639-643.
- [11] 陈津,张松如.细胞凋亡机制概述.中华中医药学刊,2011,29(4):886-887.
- [12] 张振华.射频消融干预下兔 VX2 肿瘤病理学与凋亡的评估.世界华人消化杂志,2013,21(17):1602-1606.
- [13] 陈敏华,杨薇,严昆,等.超声造影对确定肝癌射频消融范围及治疗策略的应用价值.中华超声影像学杂志,2006,15(3):193-197.

Tubular duplication of esophagus in adult: Case report 成人管状双食管畸形 1 例

刘 硕,张永高,梁 盼,柴亚如

(郑州大学第一附属医院放射科,河南 郑州 450052)

[Key words] Adult; Deformity of dioesophagus; Tubular [关键词] 成年人;双食管畸形;管状

DOI:10.13929/j.1672-8475.201703043

[中图分类号] R571; R445 [文献标识码] B [文章编号] 1672-8475(2017)09-0565-01

患者男,53岁,因“进食哽噎2月余”入院。上消化道钡剂造影:食管黏膜欠光整,上段平T4椎体水平局限性狭窄,其上段扩张,食管下段见一线样充盈缺损(图1A),诊断为食管憩室、双食管畸形。胸部CT:食管内可见一纤细管状结构影,强化程度类似于食管壁(图1B),上段平T2椎体水平处与食管共壁,下段近贲门处与食管共壁,CT诊断为双食管畸形(管状型)。胃镜检查:进镜距门齿约21cm处见食管结构畸形,前壁及后壁各见一管腔样结构;前壁管腔进镜后腔内视野差,管腔狭窄;后壁管腔进镜顺利,食管黏膜欠光滑,食管畸形处管腔相对狭窄,诊断为双食管畸形、食管炎(图1C)。对患者于全麻下行经胸上中段

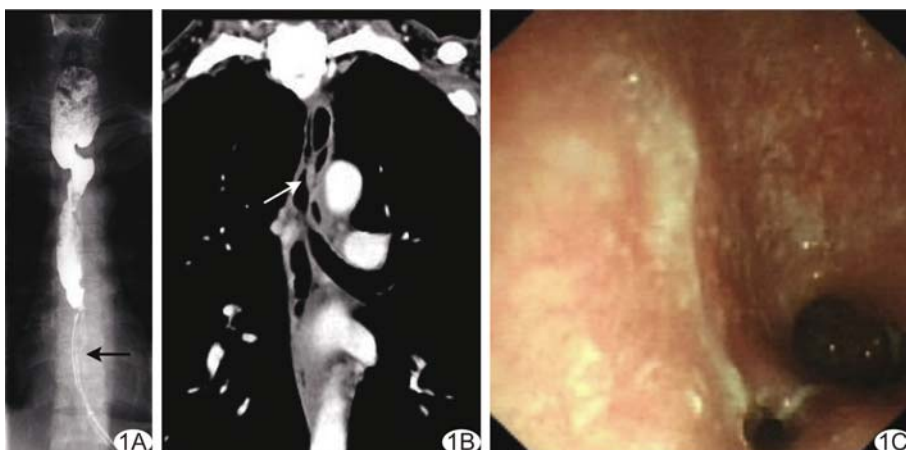


图1 双食管畸形 A. 上消化道钡剂造影,T4椎体水平食管局限性狭窄,下段见线样充盈缺损(箭); B. 胸部CT冠状位图像,食管内管腔样结构强化同食管壁(箭); C. 胃镜示食管内双腔结构

食管狭窄切除术+胸膜粘连烙断术+胸导管结扎术,术中见胸上中段食管狭窄,且水肿明显,与周围组织炎性粘连。将内腔食管壁切除,使双食管腔矫正为单食管腔。术后13天出现食管瘘,置脓腔引流管后给予抗感染治疗6个月,而后行食管造影+球囊扩张+食管支架植入术,术后11天患者顺利出院。

讨论 双食管畸形又称食管重复畸形,是一种罕见的先天性畸形,发生率约1/10 000,临床表现无特异性,与肺炎、食管占

位、咽喉壁脓肿相似,常因误诊而延误治疗。双食管畸形多见于婴幼儿,成年人罕见,按其形态可分为囊肿型、管状型、憩室型,其中管状型两端均与主食管相通,并与主食管平行;囊肿型一般不与主食管相通,呈囊袋状;憩室型一端与主食管相通,一端为盲端。消化道钡剂造影可用于双食管畸形分型,CT或MRI可更好地显示病变与周围组织的关系,超声有利于颈部囊肿型的诊断及引导下介入治疗,纤维食管镜检查可直接观察病变的形态。质子泵抑制剂可用于双食管畸形的早期保守治疗。早期手术治疗可有效避免食管下段并发症,减低恶变的风险,但围手术期处理不当,易发生食管纵隔瘘、食管气管瘘等。食管支架植入术也可用于治疗双食管畸形,特别是对憩室型双食管畸形、畸形伴感染的患者。

[第一作者] 刘硕(1990—),女,山东菏泽人,在读硕士,医师。

E-mail: 1320228743@qq.com

[收稿日期] 2017-03-26 [修回日期] 2017-05-04