

Nasal feeding nutrient tube loaded with ^{125}I seed for malignant obstructive esophageal carcinoma

XU Kaihao, JIAO Dechao*, HAN Xinwei, HUANG Yuanhao,
ZHU Ming, ZHANG Qinghui, ZHANG Quanhui

(Department of Interventional Radiology, the First Affiliated Hospital of
Zhengzhou University, Zhengzhou 450052, China)

[Abstract] **Objective** To observe the efficacy and safety of nasal feeding nutritional tube loaded with ^{125}I seeds for malignant obstruction of esophageal carcinoma. **Methods** Totally 14 elderly pathologically confirmed esophageal carcinoma patients with dysphagia grade III – IV underwent DSA-guided implantation of nasal feeding nutrient tube loaded with ^{125}I seeds. ^{125}I seeds were put completely covered the tumors and the upper and lower segments more than 2 cm to perform brachytherapy. The technical success rate, clinical treatment success rate, operation time and absorbed irradiation dose of tumor (D90 [dose received for 90% of tumor volume]) were calculated, and the nuclides fall off or not, postoperative complications and tumor control were observed and recorded. Karnofsky scoring and Neuhaus dysphagia grading were compared before and 6 – 8 weeks after operation. **Results** Nasal feeding nutritional tubes loaded with ^{125}I seeds were successful placed in all patients, the technical success rate was 100% (14/14), the operation time was (27.37 ± 4.82) min, the clinical treatment success rate was 85.71% (12/14) and D90 was (52.19 ± 6.64) Gy. Nine patients (9/14, 64.29%) had intermittent retrosternal pain during treatment but could tolerate. No radionuclide shedding nor other complications occurred. The local response rate of tumor was 92.86% (13/14). Both Karnofsky score ($t = -2.75, P = 0.01$) and Neuhaus grade ($Z = 9.72, P < 0.01$) were significantly improved 6 – 8 weeks after the operation compared with those before operation. **Conclusion** The manufacture and placement of nasal feeding nutritional tube loaded with ^{125}I seed was simple and convenient, being able to realize gastrointestinal nutrition and brachytherapy at the same time.

[Keywords] esophageal neoplasms; interventional therapy; ^{125}I seed

DOI:10.13929/j.issn.1672-8475.2021.02.002

^{125}I 粒子敷贴式鼻饲营养管用于食管癌恶性梗阻

许凯豪, 焦德超*, 韩新巍, 黄元豪, 朱明, 张庆辉, 张全会

(郑州大学第一附属医院放射介入科, 河南 郑州 450052)

[摘要] **目的** 观察自制 ^{125}I 粒子敷贴式鼻饲营养管用于治疗食管癌恶性梗阻的可行性和安全性。 **方法** 对 14 例经病理证实的食管癌并伴 III ~ IV 级吞咽困难高龄患者行 DSA 引导下 ^{125}I 粒子敷贴式鼻饲营养管置入术, 使 ^{125}I 粒子完全覆盖肿瘤段上下各 2 cm 行近距离放射治疗; 观察技术成功率、临床治疗成功率、手术时间、肿瘤吸收剂量 [D90 (90% 肿瘤体积所接受的剂量)]、有无核素脱落、术后并发症及肿瘤控制情况, 并比较术前与术后 6~8 周 Karnofsky 评分及 Neuhaus 吞咽困难分级差异。 **结果** 对所有患者均成功置入 ^{125}I 粒子敷贴式鼻饲营养管, 技术成功率 100% (14/14); 手术时间 (27.37 ± 4.82) min。 临床治疗成功率 85.71% (12/14), D90 为 (52.19 ± 6.64) Gy。 9 例 (9/14, 64.29%) 患者诉治疗期间胸骨后间断性疼痛, 可耐受。 未发生核素脱落及其他并发症, 肿瘤局部控制率为 92.86% (13/14)。 术后 6~8 周 Karnofsky 评分

[基金项目] 河南省教育厅高等学校重点科研项目 (20A320024)。

[第一作者] 许凯豪 (1998—), 男, 河南周口人, 在读硕士。 研究方向: 肿瘤与血管疾病介入微创治疗。 E-mail: xukaihao7426@163.com

[通信作者] 焦德超, 郑州大学第一附属医院放射介入科, 450052。 E-mail: jiaodechao007@126.com

[收稿日期] 2020-08-13 **[修回日期]** 2020-11-17

($t = -2.75, P = 0.01$)及 Neuhaus 分级($Z = 9.72, P < 0.01$)均较术前明显改善。结论 ^{125}I 粒子敷贴式鼻饲营养管制作及置入简单、便捷,可同时实现近距离放射治疗和胃肠营养。

[关键词] 食管肿瘤;介入治疗; ^{125}I 粒子

[中图分类号] R735.1; R815 [文献标识码] A [文章编号] 1672-8475(2021)02-0069-05

约 80% 食管癌患者因进食困难、进行性消瘦而就诊。食管粒子支架具有开通管腔和近距离放射治疗(简称放疗)的双重作用,但对于拒绝或不适于植入支架的食管癌恶性梗阻,临床治疗手段较少^[1]。既往研究^[2]将粒子置于医用塑料管内并捆绑于鼻饲营养管上,置入食管癌梗阻段进行治疗获得成功,但存在鼻饲营养管局部管体因捆绑明显变硬、经鼻置入困难以及双链局部累积剂量低等不足。本研究改进治疗方法,将 3 排 ^{125}I 粒子预先置于护理敷贴上并缠绕于鼻饲营养管,自制 ^{125}I 粒子敷贴式营养管,观察其用于治疗食管癌恶性梗阻的可行性及有效性。

1 资料与方法

1.1 一般资料 收集 2019 年 4 月—8 月 14 例于郑州大学第一附属医院就诊、经穿刺活检病理证实为食管癌伴 III~IV 级吞咽困难的高龄患者,男 10 例,女 4 例,年龄 66~91 岁,平均(74.1±9.2)岁;肿瘤最大径 1.81~4.76 cm,平均(3.28±0.71)cm;闭塞食管长度 2.03~5.55 cm,平均(3.34±0.96)cm;Karnofsky 评分 40~70 分,平均(57.86±8.33)分;按 Neuhaus 吞咽困难分级,14 例中 3 例 III 级,11 例 IV 级。本研究经院伦理委员会批准(批准号:2019-KY-339),治疗前患者或家属签署知情同意书。

1.2 仪器与方法 采用 Siemens SOMATOM Definition Flash 双源 CT 机行胸部检查。采用 Siemens Artis-zeego DSA 机为介入引导设备,于 DSA 引导下自行制 ^{125}I 粒子敷贴式鼻饲营养管置入术。

制作 ^{125}I 粒子敷贴式鼻饲营养管:将 ^{125}I 粒子(天津赛德生物制药有限公司)等间距(5 mm)置于敷贴上,之后粘于鼻饲营养管上,并用手术缝合线缠绕固定,见图 1。粒子规格为 4.5 mm×0.8 mm,平均能量 27~35 keV,半衰期 59.6 天,半价层 0.025 mm 铅;组织穿透力 1.7 cm,单个粒子放射性活度 0.8 mCi。鼻饲营养

管总长度 70 cm,外径 6 mm。

嘱患者仰卧,采用 2% 利多卡因麻醉鼻腔及口腔黏膜后,经一侧鼻孔引入 0.035in 泥鳅加硬导丝及 5F 椎动脉导管(Cordis,美国),使之通过食管闭塞段进入胃腔;之后沿导丝置入自制 ^{125}I 粒子敷贴式鼻饲营养管,必要时以直径 8 mm 球囊辅助扩张食管闭塞段。根据术前增强 CT 及食管造影测量食管闭塞段长度,评估粒子用量,估算预留至鼻外侧的营养管长度,使 ^{125}I 粒子完全覆盖肿瘤段上下各 2 cm,行持续低剂量近距离放疗。术后以透视验证粒子链位置,见图 2、3。

于粒子链置入术后 3 天行胸部 SPECT 扫描,管电压 120 kV,管电流 300/338 mA,层厚 5 mm,层间距 5 mm;窗位 60 HU,窗宽 200 HU,观察核素有无移位和脱落,并将图像导入治疗计划系统(treatment plan system, TPS,北京航空航天大学研制)进行剂量验证,计算肿瘤吸收剂量[D90(90%肿瘤体积所接受的剂量)]。设定靶区为轴位 CT 包含食管肿瘤连续层面,处方剂量为 60 Gy,粒子活度 0.8 mCi。

1.3 评价指标及随访 以 ^{125}I 粒子敷贴式鼻饲营养管顺利置入食管肿瘤区为技术成功,手术时间为制作粒子敷贴和经鼻置入粒子敷贴式鼻饲营养管所用时间。

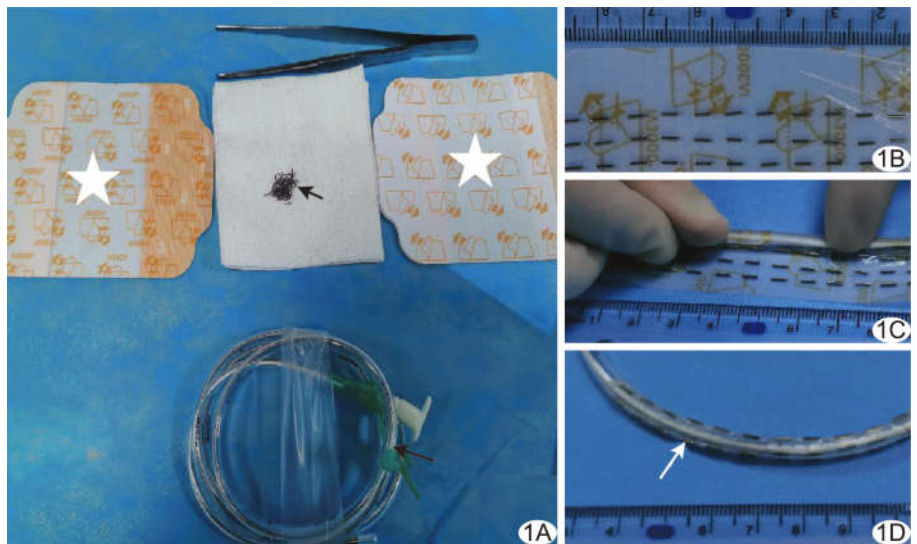


图 1 制作粒子敷贴式鼻饲营养管 A. 制作材料(☆为医用敷贴,短箭为放射性粒子,长箭为鼻饲营养管); B. 将粒子等间距均匀置于敷贴上; C. 将粒子敷贴粘缠绕于营养管; D. 制成的粒子敷贴式鼻饲营养管(箭)

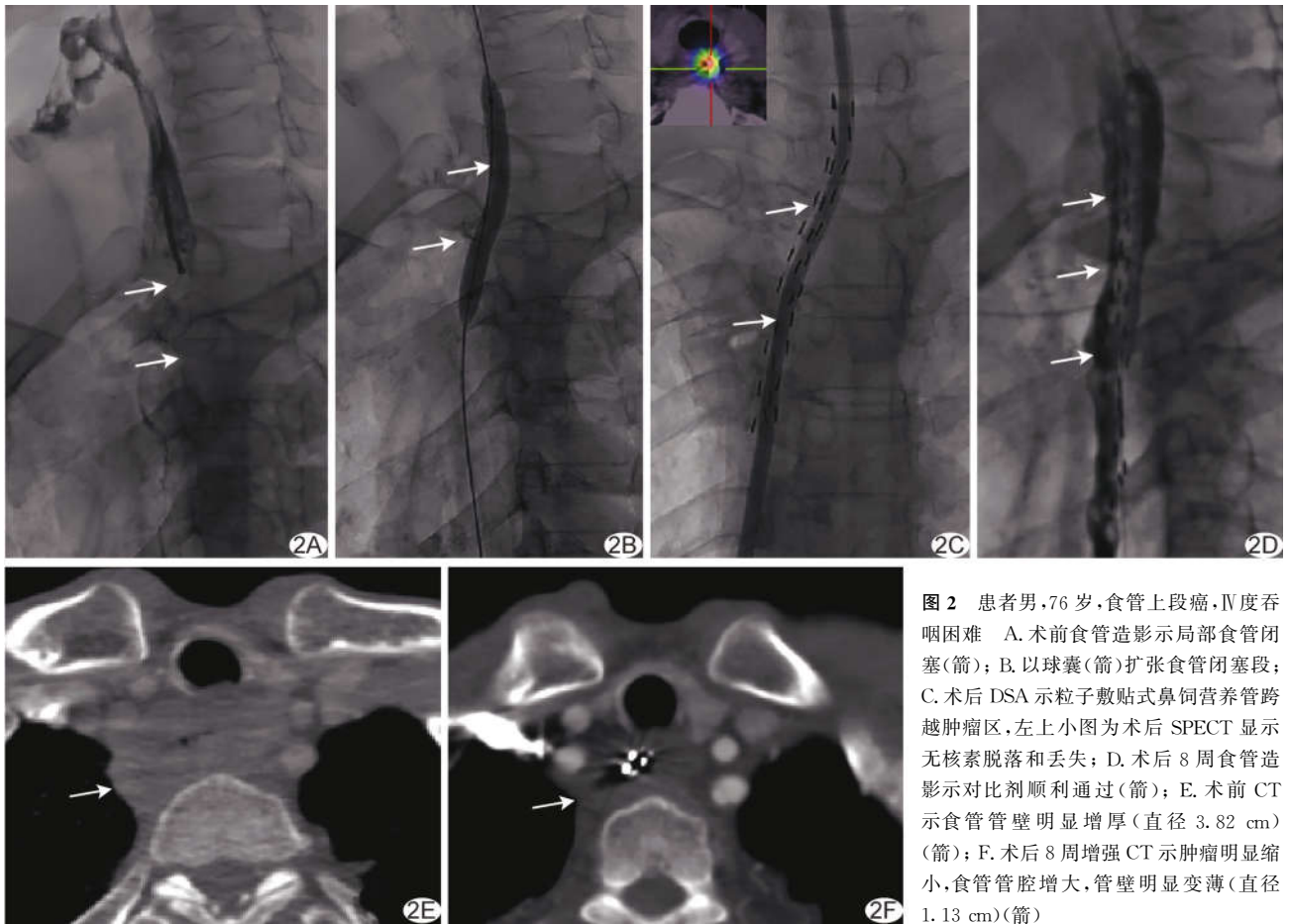


图 2 患者男,76 岁,食管上段癌,Ⅳ度吞咽困难 A. 术前食管造影示局部食管闭塞(箭); B. 以球囊(箭)扩张食管闭塞段; C. 术后 DSA 示粒子敷贴式鼻饲营养管跨越肿瘤区,左上小图为术后 SPECT 显示无核素脱落和丢失; D. 术后 8 周食管造影示对比剂顺利通过(箭); E. 术前 CT 示食管管壁明显增厚(直径 3.82 cm)(箭); F. 术后 8 周增强 CT 示肿瘤明显缩小,食管管腔增大,管壁明显变薄(直径 1.13 cm)(箭)

术后 6~8 周行食管造影、胸部 CT,并重复进行 Karnofsky 评分和 Neuhaus 吞咽困难分级。食管造影显示对比剂顺利通过肿瘤区域,且患者恢复经口半流质进食为临床治疗成功。根据胸部增强 CT 评估食管肿瘤直径,采用实体瘤疗效评价标准(modified response evaluation criteria in solid tumors, mRECIST)评价肿瘤控制情况,局部控制率(local control rate, LCR)=完全缓解率(complete remission rate, CRR)+部分缓解率(partial remission rate, PRR)。记录技术成功率、临床治疗成功率、术后并发症及核素有无脱落。

术后 6~8 周拔除粒子敷贴式鼻饲营养管,并通过电话追踪、门诊及住院病例系统进行随访,记录患者随后接受治疗情况、再次发生食管进食梗阻时间、生存情况和总生存时间。

1.4 统计学分析 采用 SPSS 17.0 统计分析软件。计量资料以 $\bar{x} \pm s$ 表示,采用配对 t 检验比较;分级资料采用秩和检验。 $P < 0.05$ 为差异有统计学意义。

2 结果

对全部患者(14/14,100%)均成功置入粒子敷贴

式鼻饲营养管,治疗成功率 85.71%(12/14),其中 4 例(4/14,28.57%)采用球囊辅助预扩张;2 例食管闭塞段长度较长(5.55 cm 及 4.60 cm),对比剂通过滞留,置入 18×120 mm 食管覆膜支架(Taewoong)。手术时间 18.40~42.10 min,平均(27.37±4.82)min;D90 为 40.72~70.30 Gy,平均(52.19±6.64)Gy。9 例(9/14,64.29%)治疗期间感胸骨后间断性疼痛,可耐受。未见核素脱落及其他并发症。

术后 6~8 周 CRR 为 7.14%(1/14),PRR 为 85.71%(12/14),肿瘤 LCR 为 92.85%,其余 2 例病灶稳定;肿瘤最大径 0.80~3.61 cm,平均(2.24±0.58)cm,较术前缩小($t = 3.45, P < 0.01$);患者 Karnofsky 评分 50~90 分,平均(67.86±10.51)分,较术前升高($t = -2.75, P = 0.01$);Neuphaus 吞咽困难分级 8 例 0 级,4 例 I 级,2 例 III 级,吞咽困难级别较术前降低($Z = 9.72, P < 0.01$)。

随访 78~276 天,中位随访 199 天。14 例中 6 例(6/14,42.86%)接受进一步治疗,其中 4 例接受化学治疗、2 例接受靶向治疗。2 例(2/14,14.29%)分别于

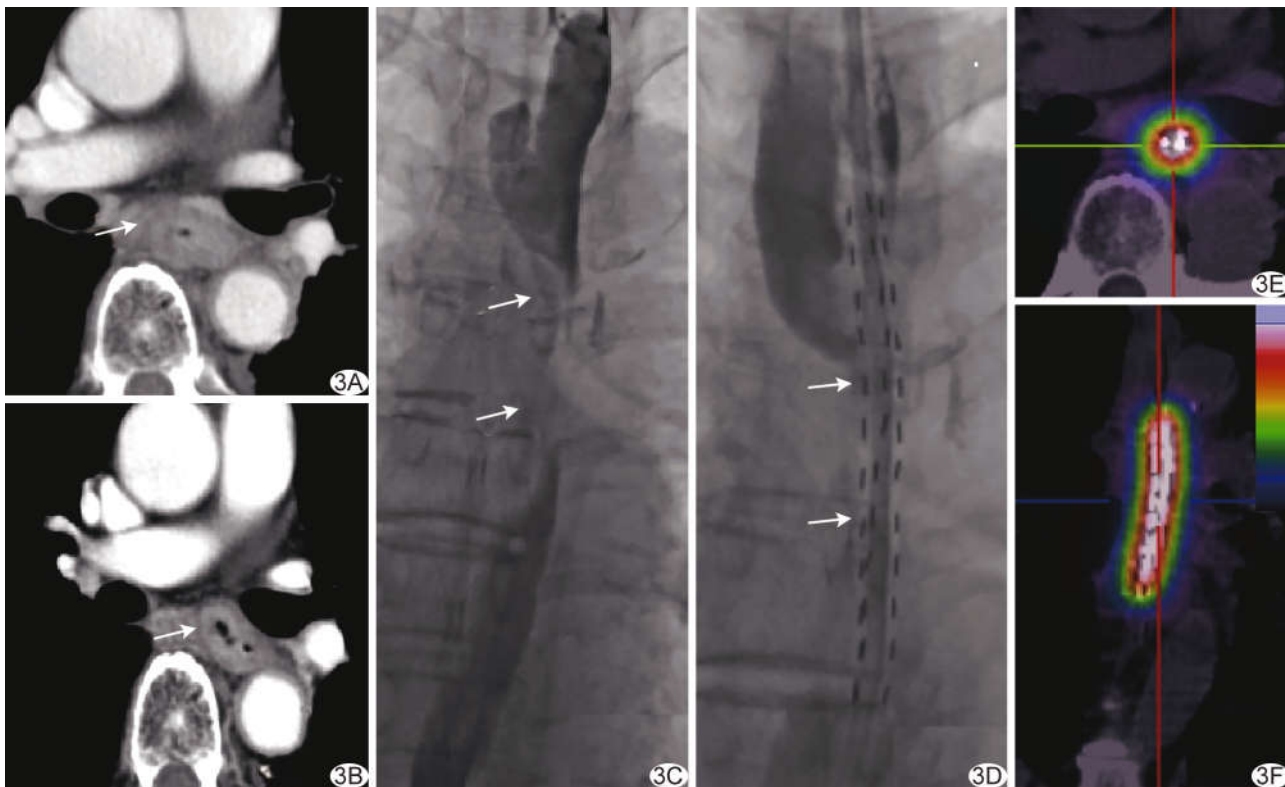


图3 患者男,79岁,食管中段癌,Karnofsky评分60分,Ⅲ度吞咽困难 A.术前增强CT示食管中段管壁增厚至2.13cm(箭);B.置入粒子敷贴式鼻饲营养管后6周,增强CT示食管管壁变薄至0.8cm(箭);C.术前食管造影示食管中段肿瘤(箭),对比剂通过不畅;D.术后DSA图像示粒子敷贴式鼻饲营养管(箭)跨越肿瘤区;E、F.术后3天轴位(E)及冠状位(F)SPECT显示核素 γ 射线覆盖肿瘤区,无核素丢失或移位

拔除鼻饲营养管75天和123天再发梗阻症状,而后接受食管支架植入术,12例无再发食管梗阻。11例患者生存时间138~336天,中位生存时间207天;3例死亡,1例死因为突发肿瘤破裂呕血导致窒息,2例为局部肿瘤进展而进行性体质量下降伴肺部感染。

3 讨论

营养支持对Karnofsky评分低于60分的高龄食管癌患者极其重要,不仅可保证其基本生活质量,更为后续抗肿瘤治疗的基础。临床上Karnofsky评分>60分者方能更好地耐受常规抗肿瘤治疗^[3]。对于食管癌合并吞咽困难患者,食管支架植入术是首选非手术姑息性治疗方案,能迅速解决梗阻问题,但高位食管支架易移位,且异物感强烈,而贲门区食管支架易移位和成角,植入时间较长后易因端口部肉芽增生而失功^[4]。

粒子链已用于治疗胆管癌^[5]、输尿管癌^[6]及血管癌栓^[7]等。本课题组前期研究^[2]将粒子植入2支3F医用塑料管中,并以胶带和手术缝线捆绑于鼻饲营养管上,置入食管癌梗阻段行近距离姑息放疗,技术成功率100%,临床治疗成功率70%,表明该治疗方案可行。王旭杰等^[4]观察自制¹²⁵I粒子链胃肠管治疗11例晚期

食管癌,技术成功率100%;术后2个月Stooler吞咽困难分级明显下降(3.55 vs 1.09),肿瘤直径明显减小(21.65 mm vs 11.38 mm),治疗有效率达90.9%。然而采用粘贴并捆绑技术将粒子置于塑料管中存在以下缺点:捆绑导致鼻饲营养管局部管体明显变硬,经鼻置入困难;双链局部累积剂量低且无法满足等间距分布;捆绑粒子链时,操作者与粒子接触时间过长,不利于防护。

本研究采用自制¹²⁵I粒子敷贴式营养管治疗食管癌恶性梗阻,技术成功率100%,平均手术时间(27.37±4.82)min;64.29%患者近距离放疗期间感胸骨后疼痛,但可耐受,无其他并发症,可能与粒子近距离放疗后组织水肿有关,提示该技术安全可行;食管组织对粒子近距离放疗耐受性好,伴随局部肿瘤累积剂量增多,肿瘤缩小,患者身体状况改善,Karnofsky评分升高,为进一步抗肿瘤治疗奠定了基础;42.86%病例拔除粒子敷贴式鼻饲营养管后可顺利接受进一步全身抗肿瘤治疗。

本研究采用SPECT直观观察粒子覆盖情况,评估粒子是否移位和缺失,并根据TPS系统计算D90,于1个半衰期后将粒子链拔除,患者平均D90

(52.19±6.64) Gy, 达到肿瘤治疗剂量要求; 根据 mRECIST, PRR 为 85.71%, CRR 为 7.14%, 提示需进一步提高局部剂量或放疗敏感性^[8]。受限于粒子辐射治疗距离>2 cm 后剂量减少 80%^[9], 对于管壁明显增厚肿瘤如何结合后续外放疗亦是亟待解决的问题。

对于晚期食管癌可采用外放疗控制局部肿瘤, 然而各地区经济情况参差不齐, 基层医院普遍缺乏精确外放疗设备。低能核素放射性粒子运输、储备及使用方便, 且组织穿透力强, 适用于近距离放疗腔道病变; 并可于家中完成粒子放疗, 利于节约社会成本。¹²⁵I 粒子放疗与传统姑息性治疗结合, 有利于提高基层医院综合治疗肿瘤水平^[10]。

综上所述,¹²⁵I 粒子敷贴式鼻饲营养管制作及置入技术简单, 操作便捷, 可同时实现近距离放疗和胃肠营养, 为体质虚弱的晚期食管癌患者提供有效的过渡治疗方法; 敷贴式设计适用于所有市售营养管, 顺应性好, 无需特殊设备, 适于基层医院推广。

[参考文献]

[1] ZHAO P, ZHANG M Q, ZHANG Y L, et al. Application of

esophageal irradiation stents coated with ¹²⁵I particles in advanced esophageal cancer[J]. J BUON, 2017, 22(1):265-269.

- [2] 焦德超, 庞晨光, 韩新巍, 等. 可携带¹²⁵I 粒子的鼻饲营养管研制及初步临床使用[J]. 介入放射学杂志, 2017, 26(11):1004-1008.
- [3] 吕家华, 李涛, 谢丛华, 等. 食管癌放疗患者肠内营养专家共识[J]. 肿瘤代谢与营养电子杂志, 2015, 2(4):29-32.
- [4] 王旭杰, 王梓函, 程楷, 等. 载¹²⁵I 粒子链胃肠道长期留置治疗晚期食管癌的效果[J]. 中国介入影像与治疗学, 2019, 16(11):645-648.
- [5] 焦德超, 周学良, 韩新巍, 等. 新型一体化可携带¹²⁵I 粒子胆道内外引流管的设计与临床应用[J]. 介入放射学杂志, 2019, 28(3):252-257.
- [6] 焦德超, 韩新巍, 张福君, 等. 放射性粒子链近距离治疗输尿管癌一例[J]. 中华放射学杂志, 2016, 13(5):397-398.
- [7] 姚林艳, 李超杰, 王子寅, 等. 放射性¹²⁵I 粒子植入治疗中晚期非小细胞肺癌研究进展[J]. 中国介入影像与治疗学, 2020, 17(1):47-50.
- [8] 焦德超, 钟智辉, 牛荣仿, 等. 3D-TPS 计算¹²⁵I 放射性粒子链径向剂量分布的实验研究[J]. 中华介入放射学电子杂志, 2018, 6(2):154-157.
- [9] 郝亮, 汪建, 王斌, 等. 模拟胆管内不同弧度¹²⁵I 粒子链的剂量学研究[J]. 中华放射医学与防护杂志, 2017, 37(10):758-762.
- [10] 李文会, 戴真煜, 万豪光, 等. ¹²⁵I 粒子条联合门静脉支架及 TACE 序贯索拉非尼治疗肝癌合并门静脉主干癌栓[J]. 中华医学杂志, 2016, 96(23):1838-1842.

三线表的规范格式

▲表序和表题:表序即表格的序号,一篇论文中如只有 1 个表格,则表序编为表 1,表题即表格的名称,应准确得体并能确切反映表格的特定内容且简短精练。

▲项目栏:指表格顶线与栏目线之间的部分,栏目是该栏的名称,反映了表身中该栏信息的特征或属性。

▲表身:三线表内底线以上,栏目线以下的部分叫做表身,是表格的主体表身内的数字一般不带单位,百分数也不带百分号,均归并在栏目中表身中不应有空项,如确系无数字的栏,应区别情况对待,在表注中简要说明,不能轻易写“0”或画“—”线等填空,因“—”可代表阴性反应,“0”代表实测结果为零。

▲表注:必要时,应将表中的符号标记代码,以及需要说明的事项,以最简练的文字,横排于表题下作为表注也可附注于表下。