

Sclerosingstromal tumor of ovary: Case report

卵巢硬化性间质瘤 1 例

何 森, 宋佳芮, 刘建壕, 陈 莉

(川北医学院附属医院放射科, 四川 南充 637000)

[Keywords] ovarian neoplasms; sex cord-gonadal stromal tumors; magnetic resonance imaging

[关键词] 卵巢肿瘤; 性索-性腺间质肿瘤; 磁共振成像

DOI: 10.13929/j.issn.1672-8475.2021.02.016

[中图分类号] R737.31; R445.2 [文献标识码] B [文章编号] 1672-8475(2021)02-0128-01

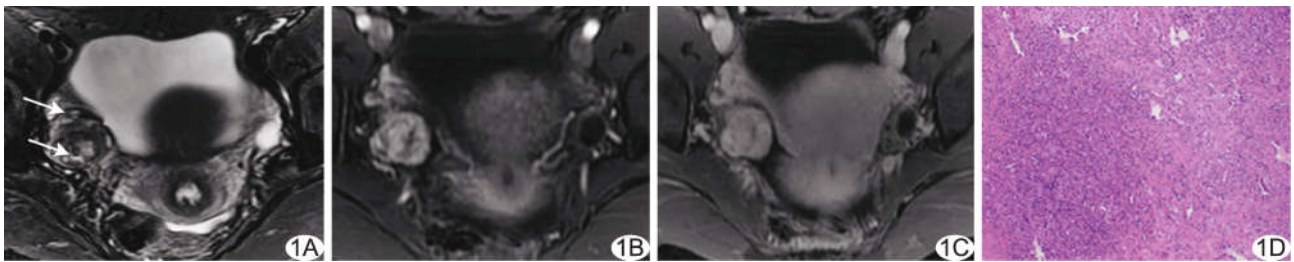


图 1 卵巢 SST A. MR 脂肪抑制 T2WI 示“湖岛”征(箭); B、C. 增强扫描动脉期(B)、静脉期图像(C); D. 病理图(HE, ×40)

患者女, 27 岁, 已婚, 孕 0 产 0, 因“体检发现右侧卵巢肿物 18 天”入院; 既往月经紊乱 4 年余。妇科查体: 阴道少量白色分泌物, 宫颈中度糜烂。实验室检查: 雌二醇 75.69 pg/ml, 孕酮 0.95 ng/ml。MRI: 右侧附件区见 2.1 cm × 3.2 cm × 3.5 cm 团块状异常信号, 界清, T1WI 呈等信号, 脂肪抑制 T2WI 呈等、稍高、高混杂信号(图 1A), 周边以等信号为主, 呈乳头状、梳状深入中央高信号区, 高信号区内见团块状、结节状等信号灶, 形成“湖岛”征; DWI($b=1\ 000\ s/mm^2$)呈稍高信号; 增强扫描动脉期病灶明显不均匀强化(图 1B), 静脉期呈渐进性明显强化(图 1C), 盆腔少量积液。诊断: 卵巢肿瘤性病变。于腹腔镜下行右侧卵巢肿瘤切除术, 术中见右侧卵巢增大, 表面光滑, 其内见直径约 3 cm 实性包块, 与周围组织分界不清。术后病理: 光镜下见假小叶结构, 小叶内细胞呈圆形、呈索状上皮样, 部分细胞可见核分裂象; 小叶间血管较丰富, 窦样扩张(图 1D)。病理诊断: (右侧卵巢) 硬化性间质瘤 (sclerosing stromal tumor, SST)。

讨论 SST 为罕见卵巢性索间质肿瘤, 多为良性, 好发于 20~30 岁女性, 无特异性临床表现, 可出现月经紊乱、不孕等, 亦可合并腹腔积液、子宫平滑肌瘤等; 其病理学特征主要为形成假小叶结构, 小叶间质薄壁血管丰富。SST 多具特征性影像学表现。本例 MR T2WI 表现为囊实性肿块, 周边呈乳头状等信号, 并见较典型“湖岛”征; 增强扫描呈“快进慢出”表现。手术切除为主要治疗方法, 术后复发及恶变罕见。本例术后 1 年性激素水平恢复正常, 预后良好。鉴别诊断: ① 卵泡膜细胞瘤及纤维瘤, 多为类圆形、实性肿块, 边界清楚, 增强后仅轻微强化; ② 颗粒细胞瘤, 多为分叶状囊性肿块, 体积大, 多发厚壁分隔, 实性部分轻度强化; ③ 卵巢浆液性囊腺癌, 多房分隔囊腔, 囊壁厚薄不均, 增强后呈“快进快出”表现, 常合并大量腹腔积液及腹膜、淋巴结转移; ④ Krukenberg 瘤, 胃肠癌病史, 双侧卵巢见边界较清的实性或囊实性肿块, 常伴大量腹腔积液。遇年轻患者月经紊乱、单侧附件区复杂肿块伴腹腔积液时, 应考虑本病可能。

[第一作者] 何森(1994—), 女, 四川绵阳人, 在读硕士, 医师。E-mail: 1437853430@qq.com

[收稿日期] 2020-07-13 [修回日期] 2020-12-30