TI-RADS 4 级结节的诊断价值. 郑州大学学报, 2015, 50(3): 397-400.

[15] Chino K, Kawakami Y, Takahashi H. Tissue elasticity of in vivo skeletal muscles measured in the transverse and longitudinal planes using shear wave elastography. Clin Physiol Funct Imaging, 2017, 37(4): 394-399.

MRI diagnosis of mesentery paraganglioma: Case report

MRI 诊断肠系膜副神经节瘤 1 例

刘晓岚,郭冬梅

(大连医科大学附属第二医院放射科,辽宁 大连　116023)

[**Key words**]　Mesentery; Neoplasms; Paraganglioma; Magnetic resonance imaging

[**关键词**]　肠系膜;肿瘤;副神经节瘤;磁共振成像

DOI:10.13929/j.1672-8475.201804033

[**中图分类号**]　R735.4; R445.2　[**文献标识码**]　B　　[**文章编号**]　1672-8475(2018)10-0631-01

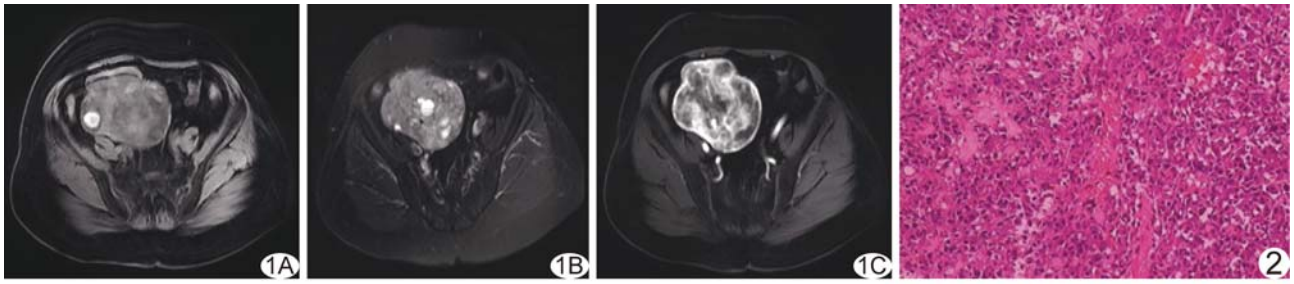

图 1　肠系膜副神经节瘤 MRI 表现　A. T1WI 呈等低信号,其内密度不均; B. 脂肪抑制 T2WI 呈混杂稍高信号,内见结节样高信号,部分见液-液平面; C. 增强扫描病灶明显不均匀强化,内见斑片状无强化区及少许强化血管影,边缘见线样包膜强化　**图 2**　病理图(HE,×100)

患者女,70 岁,因"间断性右下腹胀痛 2 月余,发现盆腔包块 6 天"就诊。28 年前因子宫肌瘤接受子宫次全切除手术。查体:盆腔右侧扪及直径约 12.0 cm 实性肿物,活动度尚可。超声:盆腔偏右侧见约 12.1 cm×8.6 cm 低回声肿物,内有少量液性暗区,边界清,形态不规则,血流信号较丰富,诊断为盆腔肿物。MRI:盆腔右侧见类圆形肿物,T1WI 呈等低信号(图 1A),T2WI 呈不均匀稍高信号(图 1B),其内见结节样 T1WI 和 T2WI 高信号;DWI 呈高信号;双回波序列同相位病灶呈不均匀等低信号,反相位信号无明显降低;增强扫描肿块呈明显不均匀强化,内见少许强化血管影及囊性无强化区(图 1C);诊断为神经源性肿瘤可能性大。行小肠系膜肿物切除术,术中见距回盲部约 30 cm 小肠系膜处肿物,约 14.0 cm×13.0 cm×13.0 cm,表面光滑,包膜完整,与周围组织无粘连。病理:肿物切面灰白、灰红色,质软,可见出血、坏死组织;镜下见肿瘤细胞呈巢状、梁状、弥漫分布,细胞体积较大,胞浆丰富,呈颗粒状,嗜碱性或嗜双色性,核仁明显,间质血管丰富,血管周围透明变性,伴大片出血,可见坏死及多个囊腔(图 2);免疫组化:CgA(+),Syn(+),CD56(+),S-100(少许+)。病理诊断:肠系膜副神经节瘤。

讨论　副神经节瘤起源于神经嵴细胞,多见于肾上腺髓质,少数位于肾上腺以外,主要沿椎旁和腹主动脉轴分布,罕见于肠系膜及直肠周间隙;多为圆形或类圆形的富血供异质性软组织肿块,较大肿瘤常见出血、坏死及囊变,约 15%可有点状钙化。MRI 多呈 T1WI 等低信号,T2WI 稍高或混杂高信号,反相位图像信号强度多无明显衰减,提示瘤内不含脂肪成分;增强扫描瘤体多呈明显不均匀强化,坏死囊变区无强化;肿瘤内多发斑点状血管流空信号影为其典型表现,但仅见于少数患者;少数肿瘤内可见"灯泡征"。肠系膜副神经节瘤的影像学表现缺乏特异性,确诊需依赖组织病理学检查。

鉴别诊断:①盆腔间质瘤,为囊实性肿块,肿块较大时可见大片瘢痕样坏死,T1WI 表现为坏死区边缘尖角样突起,脂肪抑制 T2WI 呈低信号伴云絮状高信号;②卵巢癌,不规则分叶状实质性或囊实性肿块,囊液 T1WI 呈低至高信号、T2WI 呈高信号,实质部分信号不均,增强后呈不均匀强化;③畸胎瘤,为边界清晰的多房囊实性肿块,T1WI 及 T2WI 均呈混杂信号,囊液可有分层,STIR 序列示肿瘤含有成熟的脂肪组织。

[**第一作者**] 刘晓岚(1993—),女,山西运城人,在读硕士。

E-mail: 1822644538@qq.com

[**收稿日期**] 2018-04-23　[**修回日期**] 2018-08-10