Clinical application and adverse reactions of Lauromacrogol

QIN Yanli，ZHOU Jun*

(Department of Ultrasound，the First Clinical Medical College of Three Gorges University，Yichang 443003，China)

[**Abstract**]　Lauromacrogol is a new type of foam sclerotherapy. With the development of minimal invasive technology，the clinical application of Lauromacrogol is gradually widespread. The application of Lauromacrogol in treatment of cysts，vascular diseases and relative adverse reactions were reviewed in this article.

[**Keywords**]　polyethylene glycols；adverse drug reaction；sclerotherapy；cysts；vascular diseases

DOI：10.13929/j.issn.1672-8475.2020.09.013

聚桂醇的临床应用及其不良反应

覃艳丽，周　军*

（三峡大学第一临床医学院超声科，湖北 宜昌　443003）

[**摘　要**]　聚桂醇是一种新型泡沫硬化剂。随着微创技术的发展，聚桂醇的临床应用逐渐广泛。本文对聚桂醇用于治疗囊肿、血管性疾病及其不良反应进行综述。

[**关键词**]　聚乙烯二醇类；药品不良反应；硬化治疗；囊肿；血管疾病

[**中图分类号**]　R97；R815　[**文献标识码**]　A　　[**文章编号**]　1672-8475(2020)09-0569-04

聚桂醇的化学名为聚氧乙烯月桂醇醚，是一种清洁剂类硬化剂，具有表面活性，通过改变界面的能量分布，可在数秒内使细胞蛋白质析出，破坏细胞膜脂质双分子层，使细胞膜破裂，发生无菌性炎症，致细胞坏死、纤维组织增生、粘连，达到硬化治疗的目的[1-2]。聚桂醇毒性低，疗效理想，且具有麻醉作用，已广泛用于临床，虽存在一定不良反应，但多数轻微而具有自限性[3]，少见严重不良反应。本文对聚桂醇的临床应用及其不良反应进行综述。

1　聚桂醇用于硬化治疗囊肿性疾病及其不良反应

聚桂醇在囊肿性疾病中应用广泛，对体表囊肿、腹腔脏器囊肿及其他少见囊肿性疾病如肝囊肿、肾囊肿及囊性甲状腺结节等疗效肯定，安全性高[4-8]；亦有研究者[9-12]将其用于治疗胰腺囊性肿瘤、手指黏液囊肿、小肠蓝色橡皮-大疱性痣综合征及动脉瘤样骨囊肿，但病例数均相对较少，且多仅经短期随访，其有效性及安全性有待观察。

聚桂醇用于硬化治疗囊肿一般不良反应较轻，常见者包括低热、局部疼痛，偶有恶心、头晕[6-7,9]。采用聚桂醇治疗肝、肾、甲状腺等囊肿，患者可出现低热及局部疼痛，如局部轻度灼热感、腰部胀痛不适等，但持续时间均较短，较少需要药物治疗，一般可自行恢复，少见中度以上发热[5-7]。发热可能由局部炎症反应引起，也可能是治疗后沿针道残留的少量聚桂醇使周围组织坏死所致，治疗时应确保聚桂醇在囊腔内，以减少不良反应。过敏反应为最严重的不良反应[6]。GUPTA 等[13]以聚桂醇硬化治疗 1 例 3 岁男童股骨近端动脉瘤样骨囊肿，术中出现血压下降和心动过速，并进展为室性心动过速；予 5 mg/kg 体质量胺碘酮后窦性心律恢复，心率逐渐正常，32 h 后心电图检查正

[**第一作者**] 覃艳丽(1993—)，女(土家族)，湖北宜昌人，在读硕士。研究方向：介入性超声诊断与治疗。E-mail：1224941245@qq.com

[**通信作者**] 周军，三峡大学第一临床医学院超声科，443003。E-mail：zjsts8@163.com

[**收稿日期**] 2019-09-03　　[**修回日期**] 2020-07-30

常出院；提示以聚桂醇行儿童硬化治疗时应在手术室操作，并于术前测试剂量，以排除药物过敏。

DELLATTI[6]报道聚桂醇硬化治疗肝囊肿后患者出现迷走神经兴奋综合征。迷走神经反射不仅与患者对于刺激的敏感性、刺激强度相关，且与特异性体质有关，在部分患者，吞咽或打喷嚏等动作即可引发迷走神经反射[14]。迷走神经肝支包含一般内脏运动纤维和一般内脏感觉纤维，随肝固有动脉走行，参与形成肝丛，此例聚桂醇硬化治疗后出现迷走神经反射可能是囊腔突然缩小或硬化剂刺激所致。采用聚桂醇硬化治疗肝囊肿、尤其是大体积囊肿时，需缓慢排空囊液，以减少刺激。

2　聚桂醇用于治疗血管性疾病及其不良反应

聚桂醇广泛用于硬化治疗血管性疾病，包括血管瘤、血管畸形、静脉曲张及痔等病变，安全性高，不良反应少，疗效肯定[15-18]。RATHBUN 等[19]分析 2004—2008 年发表的 684 篇关于聚桂醇泡沫硬化治疗静脉性疾病的疗效及安全性的相关文献，硬化治疗后总不良反应发生率仅 0.58%[20]，主要为色素沉着和注射部位疼痛，少见视力和神经功能障碍、静脉栓塞、过敏性反应，心脏毒性罕见。

2.1　色素沉着　聚桂醇治疗血管性疾病后，色素沉着发生率占总不良反应的 11%～30%，与静脉内皮细胞破坏程度相关，硬化剂越温和、浓度越低，色素沉着发生率越低[3,21-22]，可能是炎症反应及治疗血管受损后渗出的含铁血黄素直接沉积共同导致，最常见沉着区域是膝盖内外侧和外踝区，但 90%以上患者 1 年内可消失[3]。影响色素沉着的因素较多，除患者自身原因外，经浅静脉注射、硬化剂剂量大和注射过快均为诱因。对于色素沉着目前治疗效果有限，故需注重预防，减少红细胞渗出，如减少血管壁损伤、减少治疗血管血容量、降低管腔内压力及避免血凝块等。

2.2　神经系统不良事件　神经系统不良事件包括视觉障碍、偏头痛和缺血性事件，如短暂性脑缺血发作和脑卒中，总发生率低于 2%。RATHBUN 等[19]报道，聚桂醇泡沫硬化治疗静脉曲张后部分患者出现瞬间眩晕和视觉障碍，术后视觉障碍发生率为 0.09%～2.00%[23]。多数神经系统异常、视觉障碍及偏头痛发生于硬化治疗期间或治疗后即刻[24]，液体硬化疗法和泡沫硬化疗法后均有发生，其原因可能是泡沫硬化治疗时气泡瞬间进入脑循环，产生气体微栓塞，而在卵圆孔未闭患者，微泡可进入动脉，经颅超声研究[25]表明泡沫硬化治疗后脑循环中存在微泡。WILLENBERG 等[23]认为神经系统不良事件可能是硬化治疗致内皮素释放所致。FRULLINI 等[25-26]发现硬化治疗后内皮细胞受损，内皮素-1 水平升高，引起视网膜血管和脑血管痉挛，导致视觉障碍和偏头痛发作；泡沫硬化时接触面积更大、对内皮细胞刺激更强，内皮素-1 升高较液体硬化剂更明显。多次注射、硬化时间较长等均可引起内皮素释放增加。

2.3　血栓及栓塞　聚桂醇泡沫硬化治疗后可致动脉栓塞及静脉血栓形成，肺栓塞发生率为 0.48%～1.25%，深静脉血栓形成发生率为 0.02%～1.00%[22]，可能与聚桂醇的理化性质有关。聚桂醇为低浓度时可触发血小板活化，释放血小板衍生膜微粒，具有促凝活性并促进形成纤维蛋白凝块[24]。早在 1994 年，已有研究[27]报道硬化治疗小腿静脉曲张后患者出现短暂可逆性缺血性神经功能缺损，提示聚桂醇可激活凝血系统。聚桂醇硬化治疗可引起血栓性静脉炎，且程度与治疗剂量呈正相关。动脉栓塞可能是血栓通过卵圆孔或动静脉瘘由静脉循环到动脉引起，一般在硬化治疗后数日内发生[24]；曾有 1 例大隐静脉曲张患者经聚桂醇硬化治疗后 4 周发生肺栓塞，但其是否与硬化治疗直接有关并无定论[22]。为最大限度降低栓塞风险，可使用微小气泡缓慢注射，并在超声引导下可视化操作。若注射聚桂醇速度过快或治疗过程中患者突然吸气，也可能导致硬化剂通过血管交通支进入深静脉甚至肺动脉引起栓塞，此时可用止血带结扎硬化血管近端，并嘱患者憋气，阻止血液回流。

2.4　缺血性损伤　若聚桂醇渗出静脉外、注入动脉内、通过动静脉吻合口进入动脉循环或引起反射性静脉血管痉挛，则可致皮肤缺血性坏死[24]。硬化剂注射入动脉多表现为注射部位灼痛、局部缺血及组织损伤，远端缺血时可出现足部麻木等神经症状，其机制可能为硬化剂对内皮细胞的毒性作用、血细胞破坏和凝血系统激活等致动脉闭塞[28]。此时应将针留在原位，以便将血液和剩余硬化溶液抽出，尽量减轻患者疼痛，降低截肢风险。

2.5　心脏毒性　聚桂醇引起的心脏毒性反应包括心脏骤停、晕厥和心动过缓，均极少见[24]。SYLVOZ 等[29]以聚桂醇泡沫硬化治疗大隐静脉曲张，注入 7 ml 数分钟后患者发生呼吸和心脏骤停。MARROCCO-TRISCHITTA 等[30]硬化治疗 1 例无心脏病史 5 岁静脉畸形骨肥大综合征患儿，缓慢注射 4 ml 硬化剂后不久即出现窦性心动过缓，最终心脏停搏，经心肺复苏等治疗后恢复；术后超声显示心脏无解剖和功能异常，考

虑为聚桂醇局部麻醉引起。麻醉剂被全身吸收使心肌细胞膜上的钠通道利用率降低,引起浦肯野纤维和心室肌快速传导组织去极化率降低,且动作电位持续时间和有效不应期缩短,降低心脏电兴奋性和传导率,抑制窦房结自发起搏器活动,诱发窦性心动过缓,导致窦房结停搏;此外,麻醉剂还可阻断钙离子内流,进一步抑制心脏收缩,共同介导负性兴奋、变时、变力及变传导作用[23]。

ENGELBERGER 等[31]报道 1 例大隐静脉曲张患者泡沫硬化治疗后出现心肌梗死,该例注射位置对心脏产生直接硬化作用的可能性极小,且治疗中使用聚桂醇总量低,对心脏离子通道产生的直接影响较小,可能为聚桂醇通过活化血小板、促进血小板衍生膜微粒释放而发挥促凝作用所致,或聚桂醇促进 5-羟色胺或内皮素-1 释放致血管持续痉挛和远离注射部位继发性血栓栓塞,继而发生心肌梗死。对于可能威胁患者生命的心脏不良事件应保持警惕、谨慎处理,若胸部症状持续时间超过 5 min 或具有典型急性冠状动脉综合征特征,应立即检查并处理。通过减少泡沫进入深静脉系统(如限制单次泡沫总体积、注入多个小体积而非少量大体积泡沫、采用肿胀麻醉技术)、减少右向左分流(如注射后避免瓦氏动作)、减少衍生物释放等措施,可预防心脏不良事件[31]。

综上所述,聚桂醇临床应用逐渐广泛,尽管效果较好,但也存在发生严重不良反应风险。治疗过程中,尤其硬化治疗静脉疾病中,应减少其远距离扩散,在应急措施完善的门诊或手术室进行操作,预防和及时处理不良反应,以保障治疗安全。

[参考文献]

[1] ZIMMET S E. Sclerotherapy treatment of telangiectasias and varicose veins[J]. Tech Vasc Interv Radiol, 2003,6(3):116-120.

[2] NORRIS M J, CARLIN M C, RATZ J L. Treatment of essential telangiectasia: Effects of increasing concentrations of polidocanol [J]. J Am Acad Dermatol, 1989,20(4):643-649.

[3] MUNAVALLI G S, WEISS R A. Complications of sclerotherapy [J]. Semin Cutan Med Surg, 2007,26(1):22-28.

[4] 常俊杰,周军,艾婷.泡沫硬化剂聚桂醇在囊肿性疾病治疗中的应用现状[J].重庆医学,2014,43(36):4963-4965.

[5] 董金斌,石益海,方卫兵.超声引导下聚桂醇与无水乙醇硬化治疗单纯性肝囊肿的疗效分析与对比研究[J].临床肝胆病杂志,2016,32(6):1160-1164.

[6] DELL'ATTI L. Comparison between the use of 99% ethanol and 3% polidocanol in percutaneous echoguided sclerotherapy treatment of simple renal cysts[J]. Urol Ann, 2015, 7(3): 310-314.

[7] GONG X, ZHOU Q, WANG F, et al. Efficacy and safety of ultrasound-guided percutaneous polidocanol sclerotherapy in benign cystic thyroid nodules: Preliminary results[J]. Int J Endocrinol, 2017,2017:8043429.

[8] 陈肖俊,周琦,王芳,等.超声引导下经皮穿刺聚桂醇硬化治疗甲状腺囊性和囊实性结节的前瞻性初步研究[J].中华耳鼻咽喉头颈外科杂志,2019,54(1):33-37.

[9] LINGHU E, DU C, CHAI N, et al. A prospective study on the safety and effectiveness of using lauromacrogol for ablation of pancreatic cystic neoplasms with the aid of EUS[J]. Gastrointest Endosc, 2017,86(5):872-880.

[10] ESSON G A, HOLME S A. Treatment of 63 subjects with digital mucous cysts with percutaneous sclerotherapy using polidocanol[J]. Dermatol Surg, 2016,42(1):59-62.

[11] WANG Z, YANG X, WU L, et al. Blue rubber bleb nevus syndrome: Treatment of lesions in the small intestine with repeated injection of lauromacrogol[J]. Gastrointest Endosc, 2015,81(5):1274-1275.

[12] BATISSE F, SCHMITT A, VENDEUVRE T, et al. Aneurysmal bone cyst: A 19-case series managed by percutaneous sclerotherapy[J]. Orthop Traumatol Surg Res, 2016,102(2):213-216.

[13] GUPTA G, PANDIT R S, JERATH N, et al. Severe life-threatening hypersensitivity reaction to polidocanol in a case of recurrent aneurysmal bone cyst[J]. J Clin Orthop Trauma, 2019,10(2):414-417.

[14] 孟凡刚,张凯,邵晓秋,等.国产迷走神经刺激器治疗药物难治性癫痫的前瞻性多中心随机对照临床试验研究[J].中华神经外科杂志,2016,32(9):913-917.

[15] GUEX J J, SCHLIEPHAKE D E, OTTO J, et al. The French polidocanol study on long-term side effects: A survey covering 3,357 patient years[J]. Dermatol Surg, 2010,36(Suppl 2):993-1003.

[16] GAO Z, ZHANG Y, LI W, et al. Effectiveness and safety of polidocanol for the treatment of hemangiomas and vascular malformations: A meta-analysis[J]. Dermatol Ther, 2018,31(1):1-8.

[17] 钱少圭,陈磊,白晓光,等.大隐静脉腔内激光消融联合泡沫硬化治疗静脉曲张性溃疡[J].中国介入影像与治疗学,2018,15(2):73-76.

[18] 鲍海威,赵齐羽,陈芬,等.聚桂醇瘤内注射硬化治疗肝血管瘤的临床疗效[J].中国介入影像与治疗学, 2015,12(1):39-42.

[19] RATHBUN S, NORRIS A, STONER J. Efficacy and safety of endovenous foam sclerotherapy: Meta-analysis for treatment of venous disorders[J]. Phlebology, 2012,27(3):105-117.

[20] GUEX J J, ALLAERT F A, GILLET J L, et al. Immediate and midterm complications of sclerotherapy: Report of a prospective multicenter registry of 12, 173 sclerotherapy sessions[J]. Dermatol Surg, 2005,31(2):123-128.

[21] BERTANHA M, JALDIN R G, MOURA R, et al. Sclerotherapy for reticular veins in the lower limbs: A triple-blind randomized clinical trial[J]. JAMA Dermatol, 2017, 153(12):1249-1255.

[22] CEULEN R P M, BULLENS-GOESSENS Y I J M, de VENNE S J A P, et al. Outcomes and side effects of duplex-guided sclerotherapy in the treatment of great saphenous veins with 1% versus 3% polidocanol foam: Results of a randomized controlled trial with 1-year follow-up[J]. Dermatol Surg, 2007, 33(3): 276-281.

[23] WILLENBERG T, SMITH P C, SHEPHERD A, et al. Visual disturbance following sclerotherapy for varicose veins, reticular veins and telangiectasias: A systematic literature review[J]. Phlebology, 2013, 28(3):123-131.

[24] ROSELLI A, KHOURI C, ROUSTIT M, et al. Safety profile of sclerosing agents: An analysis from the World Health Organization pharmacovigilance database vigiBase[J]. Dermatol Surg, 2019, 45(12):1517-1528.

[25] FRULLINI A, FELICE F, BURCHIELLI S, et al. High production of endothelin after foam sclerotherapy: A new pathogenetic hypothesis for neurological and visual disturbances after sclerotherapy[J]. Phlebology, 2011, 26(5):203-208.

[26] FRULLINI A, BARSOTTI M C, SANTONI T, et al. Significant endothelin release in patients treated with foam sclerotherapy[J]. Dermatol Surg, 2012, 38(5):741-747.

[27] van der PLAS J P, LAMBERS J C, van WERSCH J W, et al. Reversible ischaemic neurological deficit after sclerotherapy of varicose veins[J]. Lancet, 1994, 343(8894): 428.

[28] HAFNER F, FROEHLICH H, GARY T, et al. Intra-arterial injection, a rare but serious complication of sclerotherapy[J]. Phlebology, 2013, 28(2):64-73.

[29] SYLVOZ N, VILLIER C, BLAISE S, et al. Polidocanol induced cardiotoxicity: A case report and review of the literature[J]. J Mal Vasc, 2008, 33(4-5):234-238.

[30] MARROCCO-TRISCHITTA M M, GUERRINI P, ABENI D, et al. Reversible cardiac arrest after polidocanol sclerotherapy of peripheral venous malformation[J]. Dermatol Surg, 2002, 28(2):153-155.

[31] ENGELBERGER R P, NEY B, CLAIR M, et al. Myocardial infarction after ultrasound guided foam sclerotherapy for varicose veins--a case report and review of the literature of a rare but serious adverse event[J]. Vasa, 2016, 45(3):255-258.

《心脏占位性疾病》新书推荐

近几十年来，超声心动图技术得到飞速发展，从早期的 M 型超声、二维超声、彩色多普勒超声拓展到三维超声、腔内超声、声学造影、组织斑点追踪等，心脏的检查范围也从解剖形态学向功能学转变，在心血管疾病诊断、手术和介入治疗方面具有重要价值。在某些心血管疾病领域，如先天性心脏病、心脏瓣膜病等方面，超声心动图甚至逐渐取代了以往作为“金标准”的心导管检查，成为“一锤定音”的关键角色。尽管如此，在某些心脏疾病领域，如心脏占位的定性诊断方面，超声心动图的检查技术和诊断水平仍有待进一步提高。

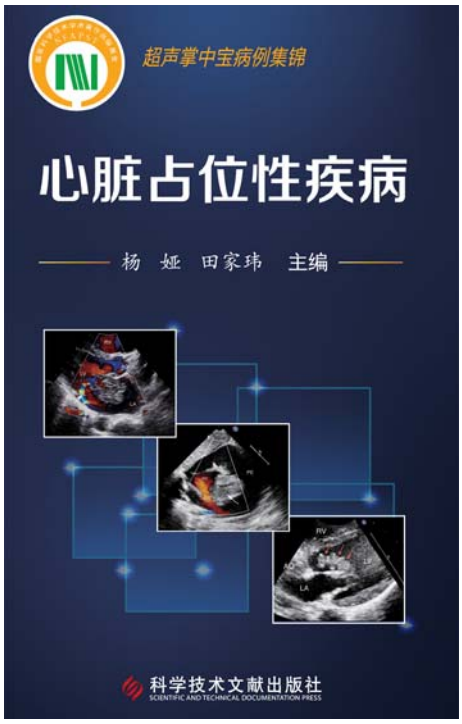

首都医科大学附属北京安贞医院超声科杨娅教授和哈尔滨医科大学附属第二医院超声科田家玮教授共同主编的《心脏占位性疾病》一书于 2019 年 5 月出版，全书 22 余万字，32 开，定价 68.00 元，本书是《超声掌中宝病例集锦》丛书的开篇之作，以病例为主题，共 30 个病例。每个病例简要介绍患者的病史体征、超声心动图、相关检查的表现、诊断和鉴别诊断及分析讨论。重点为超声心动图的表现、结合疾病的诊断、鉴别诊断，提供了丰富的动态和静态图像，并加以详细的文字描述。每幅动态图像可以通过扫描二维码观看该图的动态过程，并配有图像讲解的音频。本书力求创新，为读者提供有丰富超声图像的病例及解析，图像“动”“静”结合，并且有“声”有“色”。