· 个案报道 ·

Endovascular thrombectomy combined with local thrombolysis for treatment of cerebral venous sinus thrombosis：Case report

血管内介入取栓联合局部溶栓治疗颅内静脉窦血栓 1 例

王楠斐，胡　圆，陈飞军，张小军，贺建雄

（宜春市人民医院神经外科，江西 宜春　336000）

［**Keywords**］　sinus thrombosis，intracranial；interventional therapy；thrombolytic therapy

［**关键词**］　窦血栓形成，颅内；介入治疗；血栓溶解疗法

DOI：10.3969/j.issn.1672-8475.2021.01.016

［**中图分类号**］　R743.4；R815　［**文献标识码**］　B　　［**文章编号**］　1672-8475(2021)01-0063-02

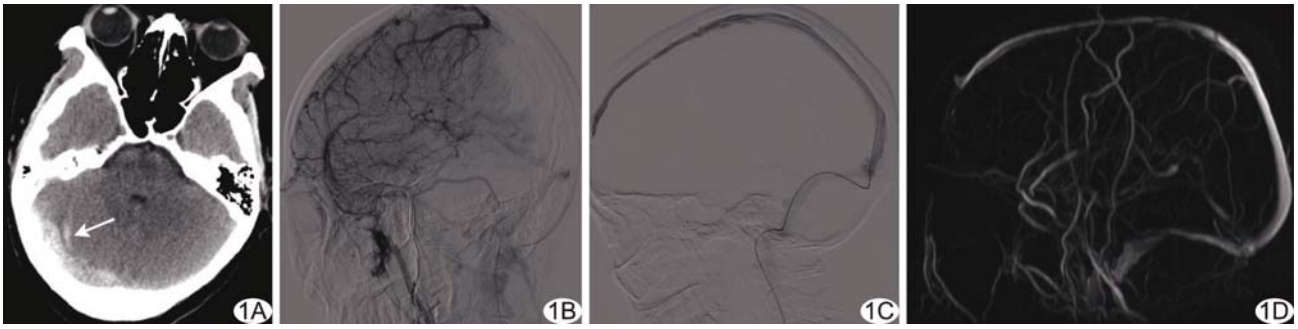

图 1　血管内介入取栓联合局部溶栓治疗颅内静脉窦血栓　A.术前头部 CT 示右枕部条索状高密度影（箭）；B.右侧颈静脉造影见矢状窦、右侧横窦及乙状窦均未显影；C、D.术后 1 周脑血管造影（C）及术后 1 个月头部 MRV（D）示静脉窦通畅

患者女，35 岁，因“无明显诱因头痛、头晕伴恶心、呕吐 3 天，加重伴右侧肢体乏力 8 h”入院；既往体健。查体：伸舌右偏，颈稍抵抗，右上肢肌力 2 级，右下肢肌力 3 级，右侧腱反射亢进，右侧 Babinski 征（＋）。头部 CT 示右枕部条索状高密度影，CT 值 74 HU，考虑血管影（图 1A）；CTA 见矢状窦不显影，考虑静脉窦血栓形成。实验室检查：D-二聚体明显升高（5.02 mg/L），活化部分凝血活酶时间 72.5 s，凝血酶时间75 s。入院 2 h 患者意识障碍加重，嗜睡，构音障碍，右侧鼻唇沟变浅，颈抵抗加强，克氏征（＋），右上肢肌力 1 级，右下肢肌力 2 级，右侧巴氏征（＋），左侧肢体肌力 4 级。急行全脑血管造影，见矢状窦、右侧横窦及乙状窦均未显影（图 1B），诊断为颅内静脉窦血栓（cerebral venous sinus thrombosis，CVST）并闭塞。即于 DSA 引导下行上矢状窦取栓术，将微导管（Rebar-27）通过右侧乙状窦和横窦插至矢状窦顶枕部，先后以 CONQUEROR 2.5 mm、4.0 mm、5.0 mm 球囊导管扩张右侧横窦、乙状窦及矢状窦，手推对比剂造影显示矢状窦染色较前加深，而右侧乙状窦、横窦仍未显影。再次以微导管配合微导丝到达矢状窦前 1/3，造影确认微导管位于矢状窦真腔内，通过微导管准备送入 Solitaire 6×20 mm 支架时，患者突发癫痫，静脉注射地西泮后，将微导管留置于近血栓处，持续泵入尿激酶进行局部药物溶栓。1 周后复查脑血管造影（图 1C）示上矢状窦通畅。术后 1 个月，患者恢复良好，头部 MR 静脉血管成像（MR venography，MRV）提示矢状窦通畅（图 1D）。

讨论　CVST 是颅内静脉阻塞导致颅内压升高所致，以头痛、癫痫发作、偏瘫为主要表现，起病隐匿，早期诊断困难；其 MRI 表现与血栓形成时间有关，梯度回波 T2WI 呈低信号。抗凝为首选治疗方法，但对部分病情进展迅速、尤其颅压增高者，血管内介入联合局部溶栓治疗能更迅速缓解病情，安全、有效。本病需与原发性中枢神经系统血管炎（primary angiitis of the central nervous system，PACNS）相鉴别。PACNS 为累及软脑

［**第一作者**］王楠斐（1987—），男，江西宜春人，硕士，主治医师。E-mail：wangnf1021@163.com

［**收稿日期**］2020-07-27　　［**修回日期**］2020-10-13

膜、大脑皮质及大脑皮质下中小动脉的肉芽肿性血管炎，临床症状与 CVST 相似；T2WI 常表现为皮质区域大小不等的斑片状高信号，典型血管造影表现为局部血管不规则狭窄，血管阶段性扩张，呈“腊肠”样改变，且与 MRI 显示病灶范围不符。

^{18}F-FDG PET/CT imaging of lepromatous leprosy：Case report
瘤型麻风^{18}F-FDG PET/CT 显像 1 例

黄江山，胡蓉蓉，符珍敏，施彦坤，苑克慧，陈　亮，杨　超，王　卉*
（中国人民解放军总医院海南医院核医学科，海南 三亚　572013）

［**Keywords**］　leprosy，lepromatous；tomography，X-ray computed；positron-emission tomography；fluorodeoxyglucose F18
［**关键词**］　麻风，瘤型；体层摄影术，X 线计算机；正电子发射断层显像；氟代脱氧葡萄糖 F18
DOI：10.13929/j.issn.1672-8475.2021.01.017
［**中图分类号**］　R755；R817.4　［**文献标识码**］　B　　［**文章编号**］　1672-8475(2021)01-0064-01

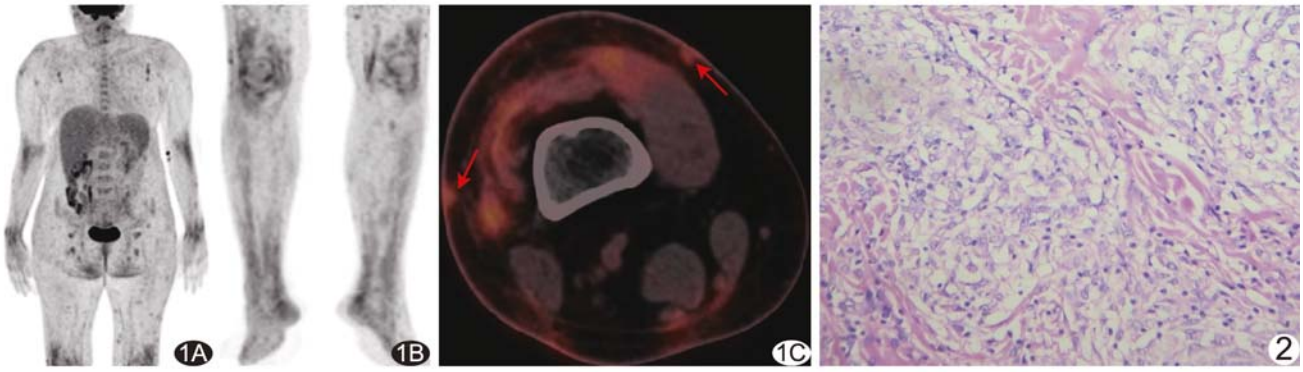

图 1　瘤型麻风^{18}F-FDG PET/CT 显像图　A、B. MIP 图示全身皮肤多发高代谢结节（A），四肢关节见片状高代谢灶（B）；C. PET/CT 示皮肤呈结节状增厚（红箭），伴 FDG 摄取增高　**图 2**　病理图（HE，×40）

患者女，29 岁，无明显诱因出现全身散在红斑结节和浅白色斑 5 年余，加重半年，伴四肢关节疼痛，口服非甾体抗炎药后红斑缩小。查体：四肢、腰背部及臀部多发大小不等红斑及皮下结节；双下肢多发溃疡，多呈对称性分布，边界不清，无压痛；四肢浅感觉障碍，运动受限。实验室检查：血浆纤维蛋白原 249 g/L，结核抗体呈弱阳性。^{18}F-FDG PET/CT 显像（图 1）：双侧腋窝多个淋巴结 FDG 摄取增高，最大标准摄取值（maximum standardized uptake value，SUV_{max}）为 3.0；双侧肘关节、腕关节、膝关节、小腿、踝及足部可见絮片状 FDG 摄取增高影，平均 SUV_{max} 为 2.2；肝、脾增大，全身骨髓反应性改变，考虑系统性改变。针对左前臂皮下结节行经皮穿刺活检。病理检查：光镜下见表皮萎缩，真皮与表皮间可见无浸润带，泡沫细胞广泛融合成片，侵犯真皮全层（图 2）；抗酸杆菌染色阳性；诊断为瘤型麻风病。

讨论　麻风是由麻风分枝杆菌感染引起的传染病，以飞沫传播为主，主要侵犯机体皮肤、黏膜、周围神经及肝、脾等脏器。瘤型麻风即多菌型麻风，在麻风病例中约占 20%；传染性强，早期多表现为面部、四肢及臀部皮肤、黏膜对称分布的多发浸润性红斑结节，常伴毛发脱落；中晚期严重者可出现内脏损害、“狮子面征”、手足畸形甚至废用；皮下组织液涂片抗酸杆菌呈强阳性；^{18}F-FDG PET/CT 显像常表现为全身皮下多发高代谢结节，四肢关节呈炎性改变，可见肝、脾和/或淋巴结肿大。鉴别诊断：①皮肤淋巴瘤，PET/CT 可见全身多发肿大淋巴结和皮肤结节，FDG 摄取增高，可累及全身脏器；②皮肤结核，相对较少，可见皮肤结节，PET/CT 可见 FDG 摄取增高。本病最终诊断依靠皮损查菌涂片检查或病理学检查。

［**基金项目**］解放军总医院青年扶持项目（QNF19012）、三亚市专项科研项目（2015KS12）。
［**第一作者**］黄江山（1987—），男，海南陵水人，本科，技师。E-mail：397980262@qq.com
［**通信作者**］王卉，中国人民解放军总医院海南医院核医学科，572013。E-mail：sddxwanghui@126.com
［**收稿日期**］2020-07-09　　［**修回日期**］2020-10-10