

Angiographic manifestations of gastrointestinal bleeding caused by high-risk ulcer and therapeutic effect of arterial embolization

HU Yuefeng, CHEN Guang, WEI Jian, YU Jian'an, CAO Shasha,
WANG Haochen, JIN Long*

(Department of Interventional Radiology, Beijing Friendship Hospital,
Capital Medical University, Beijing 100050, China)

[Abstract] **Objective** To observe the angiographic manifestations of gastrointestinal bleeding caused by high-risk ulcer and the therapeutic effect of arterial embolization. **Methods** Angiography and arterial embolization were performed in 49 cases with gastrointestinal bleeding caused by high-risk ulcer confirmed by gastroscopy. The angiographic manifestations as well as changes of ulcer before and after embolization were observed, and the effectiveness of embolization was evaluated. **Results** The total positive rate of angiography was 51.02% (25/49), the technical success rate of arterial embolization was 100%, and the total effective rate of hemostasis was 83.67% (41/49). After treatment, the rebleeding rate was 10.20% (5/49). No serious complication occurred. Follow-up endoscopic examination was performed after embolization. The Forrest grade of ulcers decreased, no active bleeding happened, and the ulcers changed from acute stage to healing stage. **Conclusion** Acute gastrointestinal bleeding caused by high-risk ulcer had high overall positive rate in arteriography, and arterial embolization was safe and effective for treatment of this kind of gastrointestinal bleeding.

[Keywords] stomach ulcer; duodenal ulcer; hemorrhage; embolization, therapeutic; angiography

DOI:10.13929/j.issn.1672-8475.2021.02.006

高危溃疡致胃肠道出血血管造影表现及栓塞治疗效果

胡跃峰, 陈 广, 魏 建, 尉建安, 曹沙沙, 王灏琛, 金 龙*

(首都医科大学附属北京友谊医院放射介入科, 北京 100050)

[摘要] **目的** 观察高危溃疡致胃肠道出血血管造影表现及动脉栓塞治疗效果。**方法** 对 49 例经胃镜证实高危溃疡致胃肠道出血患者行血管造影及栓塞治疗, 观察造影表现、栓塞前后溃疡变化, 评价栓塞疗效。**结果** 造影总阳性率 51.02% (25/49), 栓塞成功率 100%, 止血总有效率 83.67% (41/49), 再出血率 10.20% (5/49), 无严重并发症发生。术后复查胃镜提示溃疡 Forrest 分级均下降, 无活动性出血表现, 高危溃疡由急性期向愈合期转变。**结论** 高危溃疡致急性胃肠道出血动脉造影总阳性率高, 栓塞治疗安全有效。

[关键词] 胃溃疡; 十二指肠溃疡; 出血; 栓塞, 治疗性; 血管造影术

[中图分类号] R656.6; R815 **[文献标识码]** A **[文章编号]** 1672-8475(2021)02-0087-04

[第一作者] 胡跃峰(1977—), 男, 山西太原人, 硕士, 副主任医师。研究方向: 肿瘤及外周血管疾病介入治疗。E-mail: hyfman298@163.com

[通信作者] 金龙, 首都医科大学附属北京友谊医院放射介入科, 100050。E-mail: longerg@hotmail.com

[收稿日期] 2020-06-15 **[修回日期]** 2020-09-29

消化道溃疡是引起上消化道出血的主要病因之一, 高危溃疡出血占 46.7%^[1], 经导管动脉栓塞是治疗新方法, 但目前关于栓塞后溃疡变化及预后的报道较少。本研究观察高危溃疡致胃肠道出血血管造影表现及栓塞治疗效果。

1 资料与方法

1.1 一般资料 收集 2018 年 1 月—2019 年 12 月首都医科大学附属北京友谊医院收治的 49 例高危溃疡致胃肠道出血患者, 男 26 例, 女 23 例, 年龄 27~84 岁, 平均(59.3±17.3)岁。纳入标准: ①非静脉曲张性上消化道出血, 24 h 出血量约 400~1 000 ml; ②急诊胃镜确诊高危溃疡(Forrest 分级 I a~II b); ③保守治疗无效, 外科手术或内镜下止血失败; ④接受血管造影检查并经动脉栓塞治疗, 术后 2~14 天内复查胃镜。排除有明确介入治疗禁忌证者。

1.2 仪器与方法 以 GE INNVONA 4100 和 Philips FD20 DSA 机为引导设备。术前 30 min 停用血管收缩剂。以 Seldinger 技术穿刺右股动脉, 行腹腔动脉、肝总动脉及肠系膜上动脉选择性造影, 必要时选用微导管行靶动脉超选择性造影。发现对比剂外溢、末梢血管紊乱、边缘染色深及动脉痉挛等阳性表现时, 以明胶海绵颗粒(直径 > 560 μm)、自制明胶海绵条

(1 mm×1 mm×10 mm)和(或)微弹簧圈(Cook)进行栓塞, 以造影显示供血动脉血流缓慢为栓塞终点。对造影呈阴性者根据内镜检查结果行经验性栓塞。术中及术后密切观察止血情况, 必要时再次栓塞。

1.3 观察指标及随访 统计栓塞成功(即超选择栓塞靶动脉)率, 记录不同 Forrest 分级溃疡造影表现; 将术后 24~72 h 无呕血、6 天内黑便转黄、内镜检查出血停止判定为治疗有效; 以出血停止 72 h 后再次发现上消化道出血为再出血^[2]。术后 2~14 天复查胃镜, 评估溃疡分级^[1]及分期^[3]。

1.4 统计学分析 采用 SPSS 20.0 统计分析软件。计数资料以百分率表示, 组间比较采用 χ^2 检验。P < 0.05 为差异有统计学意义。

2 结果

49 例中, Forrest I a 级溃疡 8 例, I b 级 12 例(图 1), II a 级 16 例, II b 级 13 例; 累及部位包括胃窦部、十二指肠球部、胃角部、胃体、胃幽门管及胃底贲门口; 病理学分期均为 A1 期。

2.1 造影表现及栓塞方式 25 例动脉可见阳性表现(25/49, 51.02%)。8 例 Forrest I a 级溃疡内镜下见喷射样出血, 造影见胃十二指肠动脉和(或)胃右动脉分支早期对比剂外溢。12 例 Forrest I b 级溃疡内镜

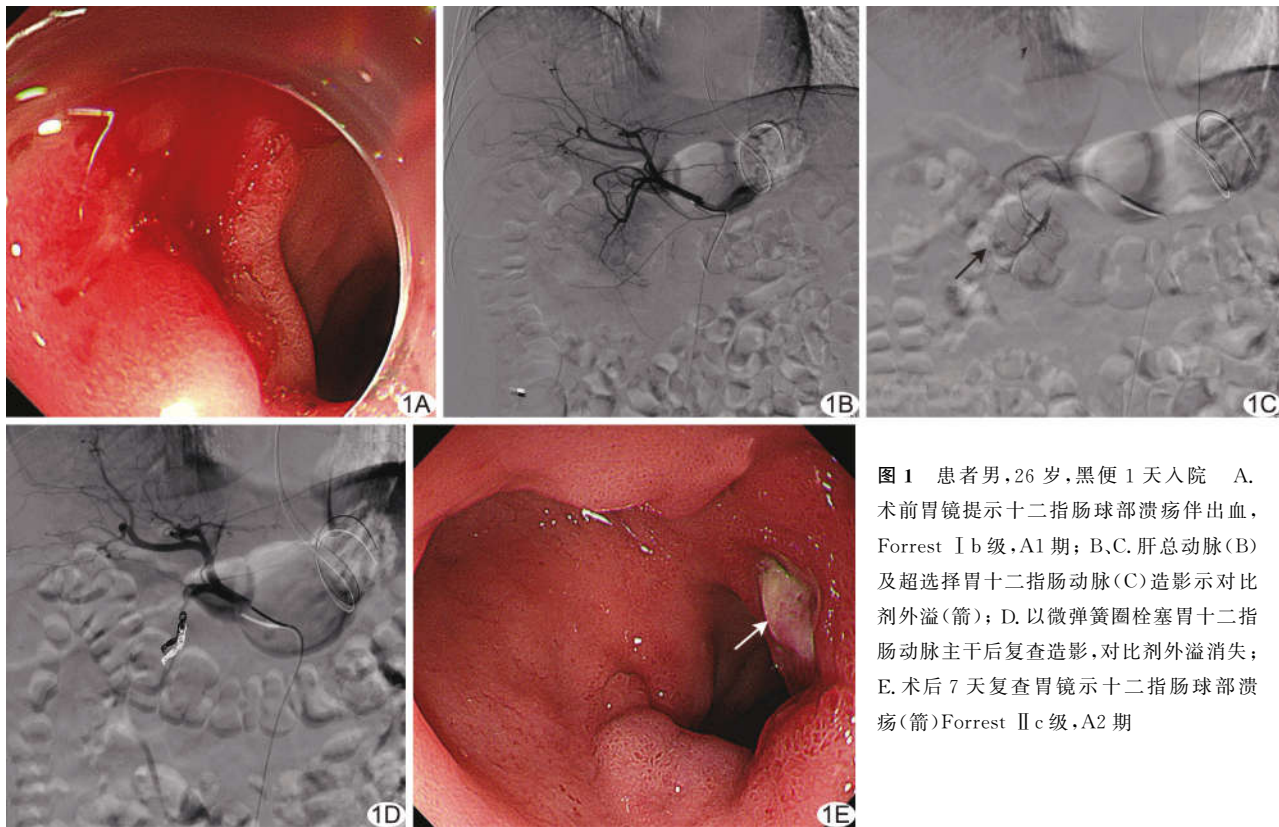


图 1 患者男, 26 岁, 黑便 1 天入院 A. 术前胃镜提示十二指肠球部溃疡伴出血, Forrest I b 级, A1 期; B、C. 肝总动脉(B)及超选择胃十二指肠动脉(C)造影示对比剂外溢(箭); D. 以微弹簧圈栓塞胃十二指肠动脉主干后复查造影, 对比剂外溢消失; E. 术后 7 天复查胃镜示十二指肠球部溃疡(箭)Forrest II c 级, A2 期

下见活动性渗血,其中 8 例造影见动脉晚期对比剂外溢(8/12,66.67%);4 例造影阴性。16 例 Forrest II a 级溃疡内镜下见血管裸露,造影见 2 例动脉晚期对比剂外溢,出血速度较慢;4 例胃左动脉或胃十二指肠动脉末梢分支增多紊乱,边缘染色重,管径粗细不均,造影阳性率 37.50%(6/16);10 例造影阴性。13 例 Forrest II b 级溃疡内镜下见附着血凝块,造影均未见对比剂外溢,3 例(3/13,23.08%)胃左动脉或胃十二指肠动脉末梢分支增多紊乱,边缘染色重;10 例造影阴性。

对造影具有明确阳性表现的出血责任血管予以栓塞。造影结果呈阴性时,对胃十二指肠和(或)胃左动脉行经验性栓塞。

Forrest I a、I b、II a、II b 级溃疡之间,Forrest I a 级与 Forrest I b~II b 级血管造影阳性率差异有统计学意义($\chi^2=15.339, P=0.012$),余差异无统计学意义($\chi^2=5.649, P=0.065$)。

2.2 疗效及安全性 栓塞技术成功率 100%(49/49),总有效率 83.67%(41/49);术后再出血率 10.20%(5/49)。栓塞治疗对 8 例 Forrest I a 级溃疡的有效率 75.00%(6/8);术后 1 例血红蛋白仍进行性下降,12 h 后行第 2 次栓塞,患者生命体征较前平稳;1 例栓塞后 72 h 再次出血[12.50%(1/8)],行第 2 次栓塞治疗后出血停止。栓塞治疗 12 例 Forrest I b 级溃疡的有效率为 83.33%(10/12);1 例栓塞后 24 h 呕血,出血量较前减少,血红蛋白缓慢下降,持续泵入垂体后叶素(0.2~0.4 U/min)后出血停止;1 例栓塞后 72 h 再次出血[8.33%(1/12)],量较前明显减少,经保守治疗后出血停止。对 16 例 Forrest II a 级溃疡,栓塞止血有效率 81.25%(13/16);1 例术后 48 h 再出血,再次行内镜下止血后停止;2 例栓塞后 72 h 再次出血[12.50%(2/16)],分别予以持续泵入垂体后叶素后及保守治疗后出血停止。13 例 Forrest II b 级溃疡中,栓塞止血有效率

92.31%(12/13);1 例栓塞后 72 h 再次出血[7.69%(1/13)],持续泵入垂体后叶素后停止。各级溃疡之间栓塞止血有效率($\chi^2=1.220, P=0.7348$)、再出血率($\chi^2=0.273, P=0.965$)差异均无统计学意义。

术后 3 例出现间断性腹痛、2 例发热、2 例恶心,经对症支持治疗后均完全缓解。无胃肠穿孔、异位栓塞等严重并发症发生。

2.3 栓塞后溃疡变化 栓塞后复查胃镜,溃疡 Forrest 分级均下降,无活动性出血表现;栓塞后裸露血管萎缩或消失,溃疡病变由急性期 A1 期转变为急性期 A2 期或愈合期 H1 期;渗血病变均消失,部分血痂或凝血块仍存在,但相对稳定,溃疡周围水肿明显减轻或消失。见表 1。

3 讨论

在我国,出血性溃疡中的 43.3% 为高危溃疡(Forrest I a~II b 级)^[4-5]。动脉栓塞可用于治疗高危溃疡出血,但有文献^[6-7]报道胃十二指肠动脉灌注化疗或栓塞可致胃黏膜缺血、胃肠穿孔。本组 49 例术前均行胃镜检查,出血为胃或十二指肠高危溃疡所致;栓塞出血动脉后止血效果较好,未见胃肠穿孔、异位栓塞等严重并发症。

3.1 动脉栓塞治疗理论基础及安全性评估 胃和十二指肠动脉血供极为丰富,各供血动脉分支末梢形成吻合,故栓塞出血动脉或相关动脉后通常不会导致正常胃黏膜缺血坏死,而严重并发症与栓塞血管数量和所用栓塞剂有关^[8-10]。文献^[6-7]报道胃十二指肠栓塞可导致胃黏膜缺血、胃肠穿孔,其观察对象为胃溃疡术后患者,多支胃供血动脉已被结扎,胃壁吻合弓状动脉损伤,代偿能力下降;而诊断及栓塞技术,包括判断出血动脉、超选择栓塞目标血管、判断栓塞终点以及栓塞剂和栓塞速度等均可影响栓塞效果。本组均采用直径>560 μm 明胶海绵颗粒、自制明胶海绵条及微弹簧圈进行栓塞,可避免栓塞微小动脉、破坏胃壁吻合弓状动脉,并尽可能行超选择栓塞,未见器官缺血、坏死等严重并发症。

表 1 各级 Forrest 溃疡栓塞后变化

栓塞前级别	栓塞后溃疡变化				
	Forrest 分级	溃疡内镜下分期	白苔性状	有无渗血、血痂	溃疡周边水肿情况
Forrest I a 级(n=8)	II a, II b	A2	黄苔,白苔	有血痂,无	减轻
Forrest I b 级(n=12)	II b, II c	A2	黄苔,白苔	有血痂,无	减轻
Forrest II a 级(n=16)	II b, II c	A2	黄苔,白苔	有血痂,无	减轻
		H1	薄白苔或消退	无	消失
Forrest II b 级(n=13)	II c, III	A2	黄苔,白苔	无	减轻
		H1	薄白苔或消退	无	消失

注:栓塞前均见厚白苔,有渗血、血痂,溃疡周边水肿明显

3.2 消化性溃疡造影表现及栓塞有效率评估

Forrest I a~II b 级溃疡为高危溃疡。溃疡出血多为溃疡底部潜行动脉炎症致管腔扩张形成假性动脉瘤破裂,少数为溃疡底部凸出的动脉直接受侵蚀破裂造成,当凝血块覆盖被侵蚀血管或血管痉挛时出血暂时停止。对比剂外溢提示有活动性出血^[11-12];慢性炎症及溃疡造影可见供血动脉末梢分支局限性增生、紊乱,动脉晚期可见对比剂片状渗出、积聚。

Forrest I a 级溃疡呈喷射性出血是溃疡出血最严重的类型,出血量大,病情危重,胃镜常无法明确出血点或止血失败。本组 8 例 Forrest I a 级溃疡动脉造影均表现为对比剂外溢,诊断明确,栓塞后出血动脉闭塞,或出血动脉远端压力降低,利于凝血块形成,可达到止血目的,并为进一步治疗赢得时间。Forrest I b 级溃疡活动性渗血主要由溃疡侵及微小动脉所致,在活动性出血时造影可见对比剂外溢,当凝血块形成、覆盖出血创面时出血可能停止,此时造影可呈阴性,或仅见末梢血管增多紊乱等炎性表现,结合内镜所见可行栓塞治疗。Forrest II a~II b 级溃疡造影阳性率进一步降低,本组仅 2 例表现为对比剂外溢,患者既往均服用非甾体类药物,凝血功能障碍,凝血时间延长,其余造影结果阴性或仅见末梢血管增多紊乱等炎性征象。本研究中不同 Forrest 分级溃疡栓塞治疗有效率和再出血率无明显差异,提示不论溃疡程度如何,只要把握适应证,采用适当方法进行栓塞,均可达到满意疗效。

3.3 栓塞前后溃疡变化 根据溃疡发展过程及胃镜下表现,溃疡可分为活动期(A 期)、愈合期(H 期)和瘢痕期(S 期),每期又分为 2 个阶段,分别为 A1 期、A2 期、H1 期、H2 期、S1 期、S2 期。治疗十二指肠溃疡疗程通常为 4~6 周,胃溃疡为 6~8 周,胃镜下溃疡愈合率均 >90%^[3];对存在高危因素和巨大溃疡者可适当延长。本组 8 例 Forrest I a 级溃疡患者中,治疗后 1 例降为 I b 级,后接受外科手术治疗,余 7 例降为 II b、II c 级,其他级别溃疡术后分别下降 1~2 个级别,表明栓塞后出血动脉闭塞或远端压力降低,利于凝血块形成,最终出血量减少,再出血风险明显降低。本组栓塞前溃疡性病变为 A1 期,术后复查胃镜最短 2 天、最长 9 天演变为 A2 期,栓塞后 14 天复查 4 例演变为 H1 期,均未见溃疡加重、不愈合、黏膜坏死穿孔

等严重并发症^[13]。

综上所述,高危溃疡所致急性消化道出血动脉造影总阳性率较高,Forrest 分级越低,造影显示对比剂外溢率越高;动脉栓塞治疗可安全、快速止血并降低高危溃疡危险级别,为溃疡由急性期向愈合期转变创造条件。

[参考文献]

- [1] 《中华内科杂志》编辑委员会,《中华医学杂志》编辑委员会,《中华消化杂志》编辑委员会,等.急性非静脉曲张性上消化道出血诊治指南(2018 年,杭州)[J].中华内科杂志,2019,58(3):173-180.
- [2] 吴斌,周全,李建清,等.胃左动脉和胃十二指肠动脉栓塞治疗 DSA 阴性上消化道出血患者 17 例[J].介入放射学杂志,2018,27(12):1148-1150.
- [3] 中华消化杂志编委会.消化性溃疡诊断与治疗规范(2016 年,西安)[J].中华消化杂志,2016,36(8):508-513.
- [4] JAE H K, YOON H H. Efficacy and safety of superselective trans-catheter arterial embolization of upper and lower gastrointestinal bleeding using N-butyl-2-cyanoacrylate [J]. Emerg Radiol, 2018,25:111-120.
- [5] 马坤,郭山峰,梁定,等.内镜难治性胃肠道出血介入诊疗的安全性和有效性[J].中国介入影像与治疗学,2017,14(7):408-411.
- [6] 袁罡,徐燕能,胡伟,等.微导管灌注治疗消化道出血并发穿孔 1 例[J].介入放射学杂志,2019,28(10):1013-1014.
- [7] 陈旭春,葛春林,田雨霖.胃十二指肠动脉介入栓塞致十二指肠腹膜后穿孔及胆总管下段远期狭窄 1 例[J].中国实用外科杂志,2009,29(7):612-613.
- [8] 夏风飞,杨芳,刘青然,等.急诊介入栓塞治疗抗血小板药物致高龄患者消化道溃疡大出血的疗效观察[J].中华普通外科杂志,2019,34(8):716-717.
- [9] 钟醒怀,唐灿,张自旺,等.超选择性动脉造影及栓塞治疗在消化道大出血中的应用价值[J].山西医药杂志,2017,46(4):458-461.
- [10] 王永亮,迪里木拉提·巴吾冬,任伟新.经导管动脉栓塞术治疗动脉性上消化道出血[J].中国介入影像与治疗学,2011,8(2):125-128.
- [11] JONG-JOON S, HEE H C, JI H S. Clinical outcome of the visible coil during endoscopy after transcatheter arterial embolization for gastrointestinal bleeding [J]. Cardiovasc Intervent Radiol, 2019,42(11):1537-1544.
- [12] 蔡尚志,罗小平,刘曦.经导管动脉栓塞治疗急性非静脉曲张性上消化道出血研究进展[J].中国介入影像与治疗学,2020,17(5):303-306.
- [13] 付金鑫,王茂强,段峰,等.胃左动脉栓塞术后体质量变化[J].中国介入影像与治疗学,2016,13(5):259-262.