❖经验交流

Ultrasound-guided drug injection for treatment of lumbar facet arthritis

超声引导下药物注射治疗腰椎关节突关节炎

燕志恒，杨琼宇，王艺璇，李天刚，马　斌，李沛龙，刘　锋

（甘肃省妇幼保健院功能检查科，甘肃 兰州　730050）

［**Keywords**］　lumbar vertebrae；arthritis；injections，intra-articular；ultrasonography

［**关键词**］　腰椎；关节炎；注射，关节内；超声检查

DOI：10.13929/j.issn.1003-3289.2020.09.034

［**中图分类号**］　R684.3；R445.1　［**文献标识码**］　B　　［**文章编号**］　1003-3289(2020)09-1411-02

腰椎关节突关节炎（lumbar facet arthritis，LFA）又称腰椎小关节炎、腰椎小关节综合征，是因滑膜关节软骨合成与代谢障碍导致的炎症反应，临床表现为棘突旁疼痛，并伴有与皮节支配区不一致的放射性疼痛，向臀部及腿部放射，通常不超过膝关节[1]。约 15%～45%的腰背、腰骶及骶髂部疼痛为关节突关节源性腰痛[2]。临床对 LFA 通常采用保守或手术治疗。本研究回顾性分析超声引导下药物注射治疗 33 例 LFA 的效果。

1　资料与方法

1.1　临床资料　回顾性分析 2018 年 10 月—2019 年 10 月 33 例于甘肃省妇幼保健院接受超声引导下药物注射治疗的 LFA 患者，男 10 例，女 23 例；年龄 40～73 岁，中位年龄 56 岁；其中 23 例有近 1 年内负重史，14 例有久坐史；25 例表现为单侧疼痛，8 例双侧疼痛；相应关节突处均压痛明显，痛点明确，呈持续性钝痛，并向臀部放射且未超过膝关节。

1.2　仪器与方法　采用 Philips EPIQ5 超声诊断仪，扇扫探头频率 3～5 MHz，配备 21G 7.0 cm 麻醉穿刺针，行超声引导下横断面阻滞及平面内引导治疗。嘱患者俯卧，于其腹部垫枕，先以矢状切面显示连续横突，之后继续向棘突方向扫查，显示“锯齿状”关节突（图 1）；锁定病变关节突关节后，探头旋转 90°，以横断面引导穿刺针向关节腔内及关节突关节周围注入以 5∶1∶4配伍的利多卡因、复方倍他米松及甲钴胺混合液 3 ml，病情严重时可适当加量。完成阻滞后于恢复室内观察患者 15 min，确定无不适后方任其离开。每 10 天注射 1 次，注射 3 次为 1 个疗程。分别于治疗结束后 1 周、1 个月及 3 个月进行复查。

2　结果

2.1　超声表现　本组声像图表现为 14 例关节突关节积液并骨赘形成（图 2）；17 例关节突关节囊肿胀增厚伴滑膜增生，关节骨面不规整，可见骨质破坏（图 3）；2 例关节突关节囊周围回声增强。

2.2　超声引导下腰椎关节突关节阻滞技术　探头正中矢状面显示棘突后向外侧扫查，旁正中矢状面可见横突呈“三叉戟”征，随后向棘突方向扫查，矢状面见关节突关节呈“锯齿状”改变（图 1）。确定病变关节突关节后，矢状面、横断面配合定位并进行注射治疗。

3　讨论

腰椎关节突关节为滑膜关节，LAF 系软骨合成与代谢障碍导致的炎性反应，多由不良生活习惯及运动量减少所致，其发病率呈逐年上升趋势。LAF 患者临床多表现为腰背、腰骶及骶髂部疼痛，尤以腰带区疼痛并放射至臀部为著[1]。

对于 LAF，以往临床多选择于 X 线或 CT 引导下进行药物注射治疗。随着超声介入技术及骨骼肌肉超声的迅猛发展，超声应用范围越来越广。研究[3]表明，超声引导下与 X 线引导下关节突关节药物注射具有相同的治疗效果，但 X 线引导范围多在 L_3～L_5水平，而超声引导可覆盖全腰椎。本组注射药物时采取平面

［**第一作者**］燕志恒（1983—），男，甘肃安定人，本科，主治医师。研究方向：医学影像。E-mail：286705612@qq.com

［**收稿日期**］2019-12-21　　［**修回日期**］2020-09-11

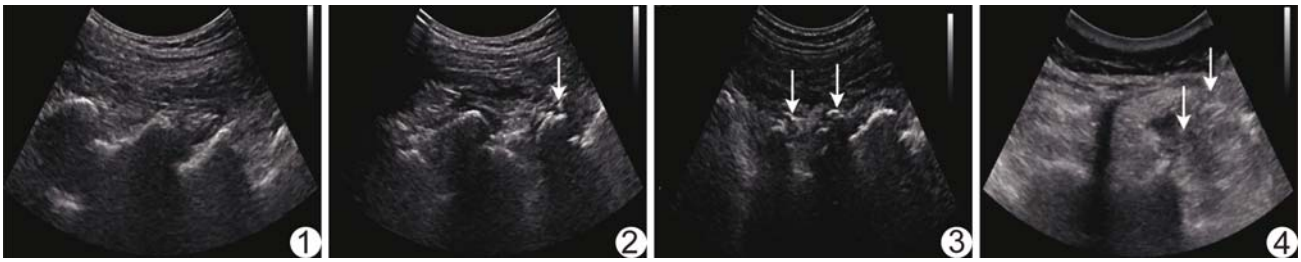

图 1　患者男，41 岁，腰椎旁正中矢状面超声声像图显示腰椎关节突关节呈“锯齿状”　**图 2**　患者女，52 岁，超声声像图显示腰椎关节突关节积液并骨赘形成（箭）　**图 3**　患者女，64 岁，超声声像图显示腰椎关节突关节骨质破坏（箭）　**图 4**　患者女，45 岁，超声声像图显示腰椎棘突、关节突、横突横断面呈“阶梯状”排列，箭示超声引导下注射针道

内注射技术，可严格把握并实时监控针道及进针深度和方向，保证了药物注射的准确性。

注射药物前，精确定位腰椎关节突关节并评估病变关节炎症程度是治疗成功的关键。定位关节突关节时，首先于腰椎正中矢状面定位棘突，再向横突扫查，显示“三叉戟”征后向棘突方向扫查，矢状面见“锯齿状”关节突后，探头旋转 90°，此时横断面可见棘突、关节突、横突呈“阶梯状”排列（图 4），即可注射药物。受个体差异等因素的影响，有时尚需根据肋骨等解剖学结构辅助确定病变关节突关节的位置。

超声引导下关节突关节腔内及关节周围药物注射可实现阻滞治疗，迅速缓解疼痛，且疗效稳定[4]。KWAK 等[5]研究结果表明，超声引导下关节突关节药物注射治疗后，LAF 视觉模拟评分较注射前明显降低，超声引导较 X 线、CT 引导注射定位更为精确，显示针道及针尖位置清晰，并可实时显示药物注入过程及其扩散[6]，并可使操作人员和患者免受辐射损伤。

综上，超声引导下药物注射是治疗腰椎关节突关节炎的有效方法，安全性高，值得临床推广。

[参考文献]

[1] PEROLAT R, KASTLER A, NICOT B, et al. Facet joint syndrome: From diagnosis to interventional management[J]. Insights Imaging, 2018, 9(5): 773-789.

[2] 谭华绣. 腰椎小关节退行性改变 X 线与 CT 诊断（附 23 例分析）[J]. 中国医学影像技术，2000，16(9)：809-810.

[3] OBERNAUER J, GALIANO K, GRUBER H, et al. Ultrasound-guided versus computed tomography-controlled periradicular injections in the middle and lower cervical spine: A prospective randomized clinical trial[J]. Eur Spine J, 2013, 22(11): 2532-2537.

[4] 王云，王爱忠，武百山，等. 超声引导脊柱源性疼痛注射治疗中国专家共识（2020 版）[J]. 中华疼痛学杂志，2020(1)：5-11.

[5] KWAK D G, KWAK S G, LEE A Y, et al. Outcome of intra-articular lumbar facet joint corticosteroid injection according to the severity of facet joint arthritis[J]. Exp Ther Med, 2019, 18(5): 4132-4136.

[6] 任伟靖，王方永，洪毅，等. 超声引导下腰椎注射技术相关研究进展[J]. 中国脊柱脊髓杂志，2019，29(11)：1027-1032.